Morphologische Untersuchung der Plazenta trägt zur Behandlung von Mutter und Kind bei

Autor(en): **Bruder, Elisabeth**

Objekttyp: **Article**

Zeitschrift: **Hebamme.ch = Sage-femme.ch = Levatrice.ch = Spendrera.ch**

Band (Jahr): **115 (2017)**

Heft 3

PDF erstellt am: **05.06.2024**

Persistenter Link: https://doi.org/10.5169/seals-949713

Nutzungsbedingungen

Die ETH-Bibliothek ist Anbieterin der digitalisierten Zeitschriften. Sie besitzt keine Urheberrechte an den Inhalten der Zeitschriften. Die Rechte liegen in der Regel bei den Herausgebern.
Die auf der Plattform e-periodica veröffentlichten Dokumente stehen für nicht-kommerzielle Zwecke in Lehre und Forschung sowie für die private Nutzung frei zur Verfügung. Einzelne Dateien oder Ausdrucke aus diesem Angebot können zusammen mit diesen Nutzungsbedingungen und den korrekten Herkunftsbezeichnungen weitergegeben werden.
Das Veröffentlichen von Bildern in Print- und Online-Publikationen ist nur mit vorheriger Genehmigung der Rechteinhaber erlaubt. Die systematische Speicherung von Teilen des elektronischen Angebots auf anderen Servern bedarf ebenfalls des schriftlichen Einverständnisses der Rechteinhaber.

Haftungsausschluss

Alle Angaben erfolgen ohne Gewähr für Vollständigkeit oder Richtigkeit. Es wird keine Haftung übernommen für Schäden durch die Verwendung von Informationen aus diesem Online-Angebot oder durch das Fehlen von Informationen. Dies gilt auch für Inhalte Dritter, die über dieses Angebot zugänglich sind.

Ein Dienst der *ETH-Bibliothek*
ETH Zürich, Rämistrasse 101, 8092 Zürich, Schweiz, www.library.ethz.ch

http://www.e-periodica.ch

Morphologische Untersuchung der Plazenta trägt zur Behandlung von Mutter und Kind bei

Die Plazenta soll eine ausreichende Versorgung des Kindes bis zur Geburt gewährleisten und kann als «Tagebuch» der Schwangerschaft dienen. Deren morphologische Untersuchung nach der Geburt bietet eine Fülle von Informationen über die zugrundeliegenden Mechanismen schwangerschaftsbedingter Erkrankungen. So ist es möglich, wichtige Erkrankungen von Mutter und Kind zu diagnostizieren und damit zur aktuellen Behandlung beizutragen, über das Management zukünftiger Schwangerschaften zu entscheiden und spezifische Erklärungen für ein ungünstiges mütterliches oder kindliches Outcome zu finden.

Elisabeth Bruder et al.

Die befruchtete Zygote wandert in den ersten postkonzeptionellen Tagen die Tuba uterina entlang und implantiert im Blastozystenstadium in den meisten erfolgreichen Schwangerschaften im dezidual umgewandelten Endometrium an der Hinterwand der Gebärmutter. Nach der dezidualen Implantation der Blastozyste bildet sich in der zweiten Embryonalwoche ein Chorionbläschen in Umgebung der Embryonalscheibe aus (Moore und Persaud, 2007). Durch ausgeprägte Proliferation der umgebenden Trophoblastzellen des Chorions entsteht ein zirkumferentieller Kranz primärer Zotten, der mit zunehmendem Wachstum in Richtung auf reichlich vaskularisierte Dezidua und Myometrium nur noch einseitig weiterwächst und ab der dritten Embryonalwoche das sogenannte Chorion frondosum ausbildet. In diesem Bereich verzahnen sich die Trophoblastzellen intensiv mit der mütterlichen Dezidua und dringen bis ins innere Myometrium vor, um die mütterlichen Blutgefässe zu transformieren und eine konstante Blutzufuhr zur Plazenta zu ermöglichen. Trophoblastäre Haftzotten verstreben die kindliche Choriondeckplatte mit der mütterlichen dezidualen Basalplatte, um eine konstante Dicke der Plazenta zu gewährleisten.

Austauschfläche soll möglichst gross sein

Nach dieser Implantationsphase folgt die Ausreifung der Plazentarzotten mit dem Ziel, eine möglichst grosse Austauschfläche zu erreichen. Hierzu verzweigen sich die Zottenbäume. Die Plazentarzotten verringern mit zunehmender Verzweigung ihren Querschnitt und die Zahl der Kapillaren pro Zottenquerschnitt nimmt zu. Die Kapillaren rücken an die Oberfläche der Zottenspitzen, der sogenannten Endzotten, und der Synzytiotrophoblast bildet mit der kapillaren Basalmembran eine dünne, nur einen Mikrometer dicke Stoffwechselmembran, die sogenannte synzytiokapilläre Membran. Eine reife Endzotte besitzt drei bis vier solcher synzytiokapillärer Stoffwechselmembranen. Der Stoffaustausch findet zum grossen Teil über diese Stoffwechselmembranen statt. Die voll ausgewachsene Plazenta bedeckt etwa 30 % der mütterlichen Dezidua und wiegt mit ca. 500 g (sogenanntes bereinigtes, standardisiertes Gewicht ohne Nabelschnur und Eihäute) am Termin etwas weniger als ein Sechstel des fetalen Gewichtes. Die synzytiale Zottenoberfläche misst gesamthaft «ausgebreitet» etwa die Fläche eines Fussballfeldes!

Die mütterlichen uterinen Blutgefässe münden in den Raum zwischen den Zotten, den sogenannten intervillösen Raum. Das maternale Blut trifft überall auf überkleidenden fetalen Syncytiotrophoblast. Die kindlichen, fetalen Blutgefässe werden von den Endzotten in die Stammzotten gesammelt und verlaufen dann über die Choriondeckplatte in die Nabelschnur zum Kind (siehe Skizze auf Seite 34).

Was geht durch die Plazenta hindurch, was nicht?

Der Stofftransport durch die synzytiokapillären Membranen ist bidirektional für fetales und mütterliches Blut und wird durch vier Hauptmechanismen bewältigt:

- Einfache Diffusion
- Erleichterte Diffusion
- Aktiver Transport
- Pinozytose

Bspw. Sauerstoff, Kohlendioxid, Kohlenmonoxid, Wasser, Glukose und Medikamente durchdringen die Stoffwechselmembranen durch einfache Diffusion. Aminosäuren hingegen werden aktiv durch die Membran transportiert. Unabhängig vom Mechanismus gibt es nur wenige Substanzen, welche die plazentaren Stoffwechselmembranen nicht durchdringen können. Auch die meisten Medikamente passieren die Plazentarschranke. Grosse Moleküle wie z. B. Heparin oder Bakterien können die Plazentarbarriere allerdings nicht überwinden. Auch maternales Cholesterin, Triglyzeride oder Phospholipide sind als Moleküle zu gross, um durch die Plazentarschranke zu gelangen. Hingegen ist es für Krankheitserreger wie Viren (Zytomegalie, Röteln, Coxsackie, Pocken, Varizellen, Masern, Polio) möglich, über die Plazenta den fetalen

Organismus zu erreichen und Infektionen des Feten zu verursachen. Manche Viren können bei Infektionen zu einem bestimmten Zeitpunkt früh in der embryonalen Organogenese zu Fehlbildungen führen, wie z. B. eine Rubella-Erstinfektion, die sogenannte Rötelnembryopathie bei ungeimpften resp. nicht Röteln-immunen Schwangeren. Das Zytomegalievirus verursacht mit etwa 1% aller Lebendgeborenen die häufigste kongenitale Virusinfektion, die allerdings nur bei etwa 5 bis 10% klinisch erkennbar ist (Vogel, 1996). Das fetale Immunsystem ist noch unreif und bildet selbst nur wenige eigene Antikörper. Der Fetus erhält vorwiegend maternale Antikörper, vor allem Gammaglobuline, via Pinozytose zur passiven Immunisierung gegen Erreger. Mütterliche Antikörper können aber auch gegen fetale Antigene gerichtet sein wie z. B. bei der heutzutage hierzulande glücklicherweise seltenen fetalen immunhämolytischen Anämie bei Rhesus- oder Blutgruppeninkompatibilität.

Wie stark «altert» die Plazenta nach dem Termin?
Die Plazenta ist ein temporäres Organ und in ihrer Entwicklung und Reifung auf eine Schwangerschaftsdauer von ca. 40 Wochen ausgelegt. Wird der reguläre, errechnete Geburtstermin von 40+0 Schwangerschaftswochen (SSW) um 7 bis 10 Tage überschritten, handelt es sich um eine «Übertragung» resp. Spätgeburt. In der morphologischen Untersuchung von Plazenten nach dem Termin finden sich in 40% Durchblutungsstörungen mit Infarkten und intervillösen Thrombosen sowie inter- und perivillöse Mikrofibrinabscheidungen in 28% (Vogel, 1996). Bei den meisten Plazenten (70%) liegt eine Reifungsstörung vor, die in 7,5% so ausgedehnt ist, dass man von einer Einschränkung der Diffusionskapazität ausgehen muss. Diese Plazenten können den besonderen Anforderungen z. B. unter der Geburt nicht immer gerecht werden, sondern unterliegen einer relativen Organinsuffizienz (Vogel, 1996). Folglich gehen eine Zottenreifungsretardierung und Infarkte von über 20% des Plazentarvolumens mit einer stark erhöhten Sectiorate von 50% aufgrund einer drohenden intrauterinen Asphyxie einher. In den Untersuchungen von Hitschold et al. (1989) wurden bei 46% der Plazenten der 41. bis 43. SSW eine Zottenreifungsretardierung kombiniert mit Infarkten beschrieben. Hierbei korrelierte die Reifungsretardierung mit pathologischer Widerstanderhöhung in der Nabelarterie (Hitschold et al., 1989). In 32% kommt es zu synzytiotrophoblastären Kernknospen und Kernknoten, die eine Sauerstoffminderversorgung anzeigen können. Bei 30% können schollige, dystrophe Verkalkungen auftreten, deren Krankheitswert aktuell nicht sicher belegt ist. Bei 15% der Plazenten nach Termin tritt eine Amnionentzündung auf, wovon 5,3% das Vollbild einer solchen aufweisen. Eine Perivillitis/Villitis findet sich bei 2,2% der Plazenten nach Termin (Vogel, 1996).

Pathologien und Einfluss auf den Feten
Die Plazenta wird seit etwa drei Jahrzehnten als Schlüsselorgan erkannt und zunehmend in Funktion und Aufbau dokumentiert. Parallel nimmt das Wissen über pathologische Veränderungen der Plazenta zu und ist nun aktuell auch in einer ersten Pathologieklassifikation, der «Amsterdam-Klassifikation», zusammengefasst worden

Irene Hösli, Prof. Dr. med.
Chefärztin der Frauenklinik Mutter und Kind am Universitätsspital Basel

Liebe Leserin, lieber Leser

Wer kennt nicht den Gesichtsausdruck von Eltern, wenn die Hebamme ihnen die Plazenta zeigt und erklärt. Die meisten staunen, unglaubwürdig, dass so ein unästhetisches Organ lebensnotwendig war für die Entwicklung ihres Kindes. Und doch geht für manche Frauen etwas Mysteriöses von diesem Organ aus, sie vergraben die Plazenta und pflanzen einen Baum darüber oder verwenden sie anderweitig.

Aus klinischer Sicht beschäftigt uns die Plazenta in mehrfacher Weise. Sie ist für die regelrechte fetale Entwicklung, für den materno-fetalen Transfer u. a. von Energie, Nährstoffen und Hormonen verantwortlich, abgestimmt auf den jeweiligen Bedarf des Embryos oder Feten. Die Plazenta spielt eine zentrale Rolle bei der immunologischen Toleranz des maternalen Immunsystems gegenüber dem Feten. Ist die Zottenfunktion gestört aufgrund z. B. einer maternalen Erkrankung, kann es zu einer Plazentainsuffizienz kommen mit den Folgen einer intrauterinen Wachstumsrestriktion oder einem intrauterinen Fruchttod. Viel häufiger sind Störungen in der uteroplazentaren Durchblutung aufgrund einer insuffizienten Trophoblastinvasion, die zum Auftreten einer Präeklampsie, oft begleitet von einer schweren fetalen Wachstumsrestriktion, führt. Liegt eine zu tiefe Invasion vor, kann es zu Plazentationsstörungen wie Plazenta accreta und Plazenta praevia kommen mit massiven lebensbedrohlichen Blutungen.

Erst wenn wir die histologische Aufarbeitung erhalten, können wir dieses «Tagebuch» der Schwangerschaft lesen und sehen, wie flexibel die Plazenta ist und wie sie trotz eingeschränkter Funktion auch unter ungünstigen Bedingungen versucht, ein möglichst optimales Ergebnis zu erzielen. Faszinierend!

Herzlich, Irene Hösli

Aufbau und Beispiel einer Plazentauntersuchung

Schematischer Aufbau einer Plazenta

Grobschematischer Aufbau einer Plazenta. Über die uterinen Arterien gelangt mütterliches Blut in den Raum zwischen den weit verzweigten kindlichen Zottenbäumen. In diesen sammeln sich die kindlichen Gefässe auf die Zottenstämme sowie die Choriondeckplatte zu und werden in den drei Nabelschnurgefässen über die Nabelschnur zum Foeten geleitet.

Skizze von Elisabeth Bruder, nach Vogel, 1996

Bilder rechts

A Geplante Sectio-Hysterektomie einer Patientin mit der Extremform einer Plazenta accreta, einer Plazenta percreta. Im Bereich der frischen Sectionaht des Fundus uteri ein Teil der in situ verbliebenen Plazenta und Nabelschnur hervorragend (graue Pfeile).
Im linksseitigen Isthmus uteri knotenförmig Plazentargewebe durch das gesamte Myometrium bis unmittelbar unter die Serosa reichend entsprechend einer Plazenta percreta (gelbe Pfeile).

B Der Länge nach eröffneter Uterus. Implantation der Plazenta an der Vorderwand über die gesamte Länge des Cavums bis über die Zervix reichend («praevia») (Pfeile).

C Makroskopischer Ausschnitt des Myometriums im Bereich des Isthmus uteri. Die Plazenta reicht durch das gesamte Myometrium hindurch bis unmittelbar an die Serosa (Placenta percreta) (graue Pfeile) in Nähe einer Sectionarbe (schwarzer Pfeil).

D Entsprechender histologischer Schnitt. Die Pfeile markieren die Serosa und das bis dorthin reichende Plazentargewebe.

Bilder: Institut für Medizinische Genetik und Pathologie am Universitätsspital Basel

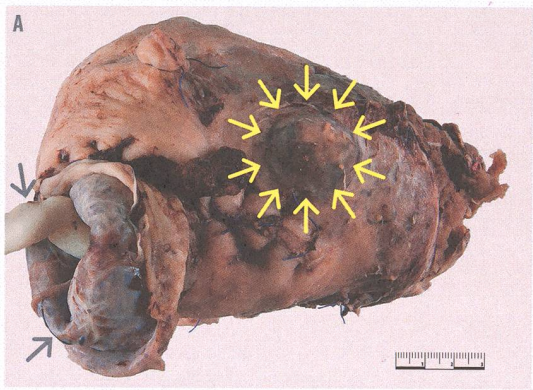

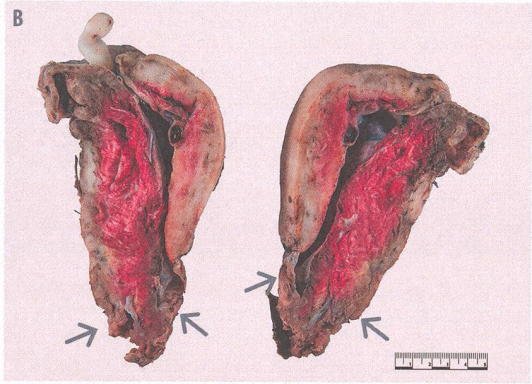

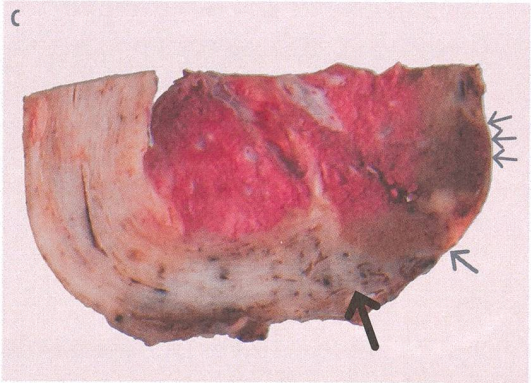

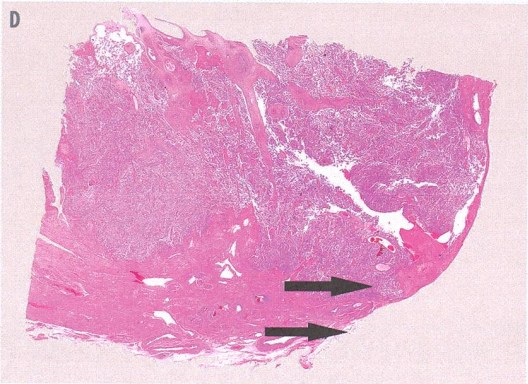

(Khong, 2016). Die Anwendung der diagnostischen Begriffe der «Amsterdam-Klassifikation» und standardisierte Befunderhebung durch speziell geschulte Pathologinnen und Pathologen wird es in den nächsten Jahren erlauben, die maternalen als auch fetalen Auswirkungen von Pathologien noch genauer zu korrelieren.
Für eine gute Sauerstoffversorgung des Feten ist eine gute plazentare Perfusion notwendig. Eine Reduktion des uterinen oder fetalen Blutflusses führt zu einer reduzierten Sauerstoffversorgung des Feten. Wird der Sauerstofftransport für wenige Minuten unterbrochen, ist das Überleben des Embryos/Fetus gefährdet. Inhalationsanästhetika gelangen über die Plazenta in den fetalen Kreislauf und können die Atmung des Neugeborenen beeinträchtigen, falls sie unter der Entbindung angewendet werden (Moore und Persaud, 2007).

Plazentare Ursachen für ein ungünstiges Outcome
Einige der plazentaren pathologischen Befunde gehen mit einem wesentlichen Wiederholungsrisiko bei nachfolgenden Schwangerschaften einher (Redline, 2015):
- Villitis unbekannter Ursache (25 bis 50 %)
- Plazenta accreta (25 bis 30 %)
- Schwere maternale Malperfusion (10 bis 25 %)
- Frühgeburt bei Chorioamnionitis (10 bis 25 %)
- Chronische histiozytäre Intervillositis (75 bis 90 %)
- Massive Perivillous Fibrin Deposition (Maternal Floor Infarction) (40 bis 60 %)

Chronische histiozytäre Intervillositis
Die chronische histiozytäre Intervillositis stellt eine seltene idiopathische entzündliche Läsion dar, die sich von der Villitis unbekannter Ursache unterscheidet und aus einer monomorphen Infiltration des Intervillosums durch maternale Histiozyten besteht. Eine Villitis findet sich hier nicht, aber gelegentlich geht die Läsion über in eine Maternal Floor Infarction. Die chronische histiozytäre Intervillositis ist stark assoziiert mit Abort, fetaler Wachstumsretardierung, Frühgeburtlichkeit und frühem intrauterinem Fruchttod. Die Wiederholungsrate ist die höchste aller plazentaren Veränderungen und kann zehn oder mehr konsekutive Schwangerschaften betreffen. Mekinian et al. (2014) fanden gewisse Hinweise für ein Ansprechen auf Aspirin, Heparin oder immunsuppressive Therapien.

Maternal Floor Infarction
Die sogenannte Maternal Floor Infarction wird bisher unterdiagnostiziert. Sie ist besonders häufig mit ungünstigen Schwangerschaftsverläufen assoziiert und tritt oft wiederholt in Nachfolgeschwangerschaften auf. Hier überziehen grosse Mengen an Fibrin-ähnlichem Material die distalen Zottenbäume zu mindestens 30 %. Dieser Prozess kann sich zu jedem Schwangerschaftszeitpunkt manifestieren und ist häufig assoziiert mit rezidivierendem Abort, schwerer Wachstumsretardierung, frühem Intrauterinem Fruchttod, Frühgeburtlichkeit und Schädigung des Gehirns. Die Pathogenese wird kontrovers diskutiert. Möglicherweise handelt es sich um eine Reaktion auf eine diffuse Trophoblast-Schädigung durch eine Reihe von «Stressoren» wie Autoimmunerkrankung, maternaler Thrombophilie, schwangerschaftsinduzierter Hypertonie, Defekte der fetalen Langketten-3-hydroxyacyl-CoA-Dehydrogenase und Infektionen mit Coxsackie Virus A16 (Redline, 2015).

Villitis unbekannter Ursache
Bei der Villitis unbekannter Ursache (VUE) handelt es sich um eine auf den distalen Zottenbaum ausgerichtete T-Zell-vermittelte Erkrankung, bei der mikroskopisch eine chronische Entzündung des Zottenstromas im Sinne einer Villitis zu sehen ist. Gelegentlich kann eine begleitende Entzündungszellinfiltration des Zwischenzottenraumes im Sinne einer Intervillositis vorkommen. Redline und Kim konnten belegen, dass VUE einer maternalen Graft-versus-Host-Reaktion gegenüber fetalen plazentaren Antigenen entspringt (2007, 2009). Die klinische Bedeutung von extensiver VUE mit

Autorinnen

Elisabeth Bruder, PD Dr. med., Leitende Ärztin am Institut für Medizinische Genetik und Pathologie am Universitätsspital Basel. elisabeth.bruder@unibas.ch
Sylvia Höller, PD Dr. med., Oberärztin am Institut für Medizinische Genetik und Pathologie am Universitätsspital Basel. sylvia.hoeller@usb.ch
Irene Hösli, Prof. Dr. med., Chefärztin der Frauenklinik Mutter und Kind am Universitätsspital Basel. irene.hoesli@usb.ch

obliterativer fetaler Vaskulopathie liegt in der Assoziation mit fetaler Wachstumsretardierung, zerebraler Schädigung und intrauterinem Fruchttod. Die Erkrankung ist deshalb so wichtig, weil sie mit 5 bis 10 % der Terminplazenten sehr häufig vorkommt, vor allem bei adipösen Patientinnen, und wie erwähnt mit einem hohen Rezidivrisiko einhergeht (Liao, 2015).

Plazenta accreta

Die normale Plazenta ist strukturell so aufgebaut und implantiert, dass sie sich innerhalb der ersten 15 bis 20 Minuten nach Geburt des Kindes von der Gebärmutter ablöst. Die normale (= nachgeburtliche) Lösung der Plazenta geschieht durch Scherkräfte in der Ebene der Basalplatte innerhalb der maternalen Dezidua und wird ausgelöst durch erneute uterine Kontraktionen nach Geburt des Kindes. Eine abnorm haftende Plazenta wird als Plazenta accreta bezeichnet. Die Lösung der Plazenta bleibt teilweise oder ganz aus und kann zu schweren postpartalen Blutungen führen (siehe Bilder A bis D). Erst die histologische Untersuchung erlaubt die genaue Zuordnung und Beurteilung der Befunde. Die korrekte Zuordnung ist wichtig, da sich eine solche Plazentationsstörung bei etwa 30 % der Gebärenden in nachfolgenden Schwangerschaften wiederholen kann (Redline, 2015).

Schwere maternale Malperfusion

In normalen Plazenten wird der Zwischenzottenraum von einem hohen maternalen Blutvolumen in langsamer Geschwindigkeit durchströmt. Eine maternale Malperfusion entsteht als Folge eines abnormalen Flusses der maternalen dezidualen Spiralarterien. Eine globale maternale Malperfusion führt zu einer beschleunigten Zottenreifung in allen Regionen, die des langsamen volumenreichen Blutflusses beraubt sind (Redline, 2015). Alternierend finden sich Gruppen agglutinierter Zotten mit vermehrten synzytiotrophoblastären Kernknospen und intervillösem Fibrin sowie eine distale Zottenhypoplasie als Folge reduzierter Zottenverzweigung. Bei der segmentalen resp. kompletten maternalen Malperfusion finden sich Zotteninfarkte als Korrelat einer ischämischen Nekrose über verschlossenen Spiralarterien. Vor allem bei Plazenten von Frühgeborenen ist jeder Infarkt als pathologisch zu werten (Redline, 2015).

Frühgeburt bei Chorioamnionitis

Die Plazenta ist in der Nachbarschaft des zervikovaginalen Kanals an der Grenze der maternalen Aussenwelt lokalisiert und bildet eine Grenzfläche im unmittelbaren Kontakt zweier antigenetisch unterschiedlicher Organismen. Einerseits müssen lokale Immunmechanismen zum Schutz gegen exogene Mikroorganismen in Gang gehalten werden, im Gegensatz zur Unterdrückung von Immunmechanismen zur Abstossung des Feten. Folglich resultiert eine Prädisposition für Infektionen und für gelegentliches Versagen der Immuntoleranz mit Allograft-ähnlicher Immunantwort. Somit bildet eine Entzündungsinfiltration die wichtigste nichtvaskuläre Anomalie der Plazenta (Redline, 2015). Eine akute Entzündungsreaktion bei aszendierender amnialer Infektion involviert sowohl eine maternale als auch fetale Immunantwort. Zunächst erfolgt die maternale Entzündungsreaktion durch neutrophile Granulozyten der chorioamnialen Membran. Später wandern die fetalen neutrophilen Granulozyten in einer zweiten Stufe in die Choriondeckplatte und Wharton-Sulze durch die Wände grossen chorialer und umbilikaler Gefässe ein. Die fetale Morbidität wird mehr durch zirkulierende fetale Zytokine als durch eine eigentliche fetale Infektion dominiert. Eine Arteriitis geht mit höheren Zytokinspiegeln einher, als eine alleinige Phlebitis. Thromben in entzündlich infiltrierten fetalen Gefässen sind wichtige Indikatoren eines ungünstigen Outcomes.

Literatur

Hitschold, T. et al. (1989) Histologische Placentabefunde bei Terminüberschreitung: Korrelation zwischen placentarer Reifungsretardierung, fetal Outcome und dopplersonographischen Befunden der Nabelarterie. «Z Geburtshilfe Perinatol»; 193:42–46.

Khong, T. Y. et al. (2016) Sampling and Definitions of Placental Lesions. «Arch Pathol Lab Med»; 140:698–713.

Kim, M. J. et al. (2009) Villitis of unknown etiology is associated with a distinct pattern of chemokine up-regulation in the fetomaternal and placental compartments: implications for conjoint maternal allograft rejection and maternal anti-fetal graft-versus-host disease. «J Immunol»; 182:3919–3927.

Liao, X. et al. (2015) Maternal obesity exacerbates the extent and severity of chronic villitis in the term placenta. «Pediatr Dev Pathol»; 18:e1–24.

Mekinian, A. et al. (2014) Chronic histiocytic intervillositis: outcome, associated diseases and treatment in a multicenter prospective study. «Autoimmunity»; 48:40–45.

Moore, K. L. und Persaud, T. V. N. (2007) Embryologie. 5. Auflage. Urban und Fischer, München. S. 53–63, 133–167.

Redline, R. W. (2007) Villitis of unknown etiology: non-infectious chronic villitis in the placenta. «Hum Pathol»; 38:1439–1446.

Redline, R. W. (2015) Classification of placental lesions. «Am J Obstet Gynecol»; 213:S21–28.

Vogel, M. (1996) Atlas der morphologischen Plazentadiagnostik. 2. Auflage. Springer Berlin Heidelberg.