La barrière air-sang au cours de l'augmentation du débit sanguin intrapulmonaire

Autor(en): **Hernandez, Enrique-I. / Campiche, Michel-A. / Gautier, Alain**

Objekttyp: **Article**

Zeitschrift: **Bulletin de la Société Vaudoise des Sciences Naturelles**

Band (Jahr): **68 (1962-1964)**

Heft 313

PDF erstellt am: **28.05.2024**

Persistenter Link: https://doi.org/10.5169/seals-275453

Nutzungsbedingungen

Die ETH-Bibliothek ist Anbieterin der digitalisierten Zeitschriften. Sie besitzt keine Urheberrechte an den Inhalten der Zeitschriften. Die Rechte liegen in der Regel bei den Herausgebern.
Die auf der Plattform e-periodica veröffentlichten Dokumente stehen für nicht-kommerzielle Zwecke in Lehre und Forschung sowie für die private Nutzung frei zur Verfügung. Einzelne Dateien oder Ausdrucke aus diesem Angebot können zusammen mit diesen Nutzungsbedingungen und den korrekten Herkunftsbezeichnungen weitergegeben werden.
Das Veröffentlichen von Bildern in Print- und Online-Publikationen ist nur mit vorheriger Genehmigung der Rechteinhaber erlaubt. Die systematische Speicherung von Teilen des elektronischen Angebots auf anderen Servern bedarf ebenfalls des schriftlichen Einverständnisses der Rechteinhaber.

Haftungsausschluss

Alle Angaben erfolgen ohne Gewähr für Vollständigkeit oder Richtigkeit. Es wird keine Haftung übernommen für Schäden durch die Verwendung von Informationen aus diesem Online-Angebot oder durch das Fehlen von Informationen. Dies gilt auch für Inhalte Dritter, die über dieses Angebot zugänglich sind.

Ein Dienst der *ETH-Bibliothek*
ETH Zürich, Rämistrasse 101, 8092 Zürich, Schweiz, www.library.ethz.ch

http://www.e-periodica.ch

Bulletin de la Société vaudoise des Sciences naturelles
N° 313 1964 Vol. 68, Fasc. 8

La barrière air-sang au cours de l'augmentation du débit sanguin intrapulmonaire

PAR

ENRIQUE-I. HERNANDEZ, MICHEL-A. CAMPICHE et ALAIN GAUTIER
Institut d'anatomie pathologique, Clinique infantile
et Centre de microscopie électronique — Université de Lausanne

INTRODUCTION

De nombreux chercheurs ont étudié au microscope électronique les lésions expérimentales ou spontanées des espaces terminaux aériens du poumon. SCHULZ (1959) a résumé les principaux résultats obtenus jusqu'en 1959 chez l'homme ou l'animal de laboratoire ; parmi les publications plus récentes, citons celles de GIESEKING (1960), de KARRER (1960), de LAITINEN (1960), de DAVIS (1963), de RUBIA et SCHULZ (1963) et de SCHULZ (1963). Une des principales difficultés qu'ont rencontrées ces chercheurs dans l'étude de l'œdème, des pneumoconioses, de la sténose mitrale, etc., réside dans le grand nombre de facteurs qui interviennent simultanément et dont l'importance respective est difficile à préciser : nous avons donc cherché si la variation d'un seul facteur permettait de mettre en évidence une modification morphologique submicroscopique caractéristique.

Dans cet ordre d'idées, il nous a paru intéressant d'étudier l'influence de la modification du débit sanguin pulmonaire ; celle-ci est réalisable expérimentalement chez l'animal et on en trouve de nombreux exemples chez l'homme souffrant de malformations cardiaques congénitales. Alors que de nombreuses publications concernent les modifications ultrastructurelles du poumon lors de sténose mitrale, il n'existe, à notre connaissance, qu'un seul travail sur les altérations provoquées par l'augmentation du débit, celui que HATT et coll. (1959) ont consacré à l'examen au microscope électronique de 47 biopsies humaines. Ces auteurs ont prêté une attention particulière aux vaisseaux pulmonaires d'une certaine importance, d'un diamètre de 100 μ et davantage, qui sont le siège d'altérations visibles au microscope optique. A l'étage alvéolo-capillaire, par contre, ils n'ont pu trouver que des modifications mineures de l'endothélium dans un nombre restreint de cas : ils ne signalent notamment aucune modification caractéristique des barrières air-sang (B. A.-S.).

Dans ce genre de problèmes, la recherche ultrastructurelle se heurte généralement à des structures complexes : or la B. A.-S., qui constitue un modèle architectonique élémentaire, n'est formée que d'une lame cytoplasmique endothéliale et d'une lame épithéliale, séparées l'une de l'autre par une membrane basale de nature complexe (Low, 1961). Nous décrirons ici les modifications apportées en quelques semaines aux B. A.-S. par une augmentation expérimentale du débit sanguin pulmonaire (où le facteur de surcharge hémodynamique peut être considéré comme essentiel, qu'il comporte ou non une modification de la tension artérielle) ainsi que celles dues à une surcharge hémodynamique prolongée, telle qu'on l'observe dans certaines cardiopathies congénitales.

Matériel et méthodes

Matériel expérimental (cf. tableau 1). Afin d'obtenir une augmentation du débit sanguin intrapulmonaire, des anastomoses ont été réalisées, chez trois chiens adultes, entre une artère systémique et une artère pulmonaire. Des prélèvements ont été pratiqués, sous narcose, trois et cinq semaines après l'anastomose, dans les zones ayant subi une modification de débit, ainsi que, comme contrôle, dans les zones à circulation sanguine.

Tableau 1 : *Augmentation expérimentale du débit sanguin pulmonaire chez trois chiens*

Animal	Type de modification réalisé	Date de prélèvements après l'anastomose
1	Anastomose de l'artère mammaire interne avec l'artère apico-segmentaire postérieure	25 et 42 jours
2		25 jours
3	Anastomose de l'artère sous-clavière avec l'artère lobaire supérieure	25 et 42 jours

Biopsies humaines (cf. tableau 2). Des prélèvements pulmonaires ont été pratiqués, en cours de thoracotomie, chez cinq patients. Les cas I, IV et V souffraient d'une communication interauriculaire, le cas III d'une communication interventriculaire et le cas II d'une communication interauriculaire associée à une persistance du canal artériel. Les diagnostics ont été posés selon les critères cliniques et radiologiques de routine.

Contrôles histologiques. Dans tous les cas étudiés, tant humains qu'expérimentaux, l'examen histologique a été effectué sur du matériel fixé au formol 10 %, inclus à la paraffine et coloré à l'hémalun-éosine, au van Gieson ou imprégné à l'argent selon Gomori.

TABLEAU 2 : *Augmentation pathologique du débit sanguin pulmonaire chez cinq patients*

Cas	Age (années)	Diagnostic	Tension artérielle pulmonaire
I	2	Communication interauriculaire	Elevée (100/5 mmHg)
II	3	Communication interauriculaire + persistance du canal de Botal	Très élevée (80/60)
III	16	Communication interventriculaire	Normale (20/5)
IV	25	Communication interauriculaire	Normale (25/5)
V	39	Communication interauriculaire	Elevée (70/–)

Examen ultrastructurel. De tous les prélèvements, sauf un, des échantillons ont été fixés 60 min. au formol 10 %, puis surfixés 30 min. au tétroxyde d'osmium 2 % (MARINOZZI et coll., 1962). A titre de comparaison, plusieurs échantillons ont été parallèlement fixés 60 min. au tétroxyde d'osmium 2 %. Enfin, le cas humain IV a été fixé 60 min. à la glutaraldéhyde 6,25 % et surfixé 30 min. au tétroxyde d'osmium 2 % (SABATINI et coll., 1963). Toutes les solutions utilisées étaient maintenues à un pH de 7,3 à l'aide du tampon phosphaté de Millonig (1961).

Les échantillons, après déshydratation aux acétones croissantes, ont été inclus au Vestopal. Les coupes ont été traitées par divers contrastants, tels l'acétate d'uranyle 5 % (WATSON, 1958) ou l'hydroxyde de plomb (KARNOVSKY, 1961). L'observation a été faite à l'aide de microscopes électroniques RCA type EMU 3 C et Hitachi type HU 11 A.

Techniques de mesures. Les portions de B. A.-S. choisies pour l'analyse dimensionnelle comprenaient exclusivement les régions où seule la membrane basale sépare les prolongements cytoplasmiques endothélial et épithélial.

Pour chaque prélèvement, une centaine de mesures ont été effectuées sur les micrographies électroniques de plus haute résolution : ces mesures portaient sur l'épaisseur des trois constituants (épithélium/membrane basale/endothélium) perpendiculairement à l'axe de la membrane basale. Les dimensions réelles ont été calculées par comparaison avec une grille calibrée (E. Fullam Inc.) de 1134 fils/mm. Il n'a pas été tenu compte des éventuelles variations locales dues à la fixation ou à l'inclusion ni de l'incidence des coupes. Les

tableaux 3 et 4 indiquent les résultats de l'ensemble de ces mesures, avec l'erreur statistique et la déviation standard (écart quadratique moyen) des principaux d'entre eux.

OBSERVATIONS

1) *Cas expérimentaux*

Contrôles histologiques : aucune lésion appréciable.

Ultrastructure du tissu normal : Le poumon de chien, à notre connaissance, n'a fait jusqu'ici l'objet que d'un nombre restreint de publications (BOATMAN et coll., 1963 ; ITAGI, 1955 ; WATSON et coll., 1959). Nos observations n'ont pas mis en évidence de caractères ultrastructuraux particuliers à cet animal. Notons cependant que l'espace interstitiel, chez les chiens adultes que nous avons étudiés, contient une plus grande quantité de fibres collagènes et élastiques que chez le rat, la souris ou le cobaye. Notre analyse indique que l'épaisseur moyenne de la B. A.-S. de nos trois chiens est de 460 ± 17 mμ (cf. table 3). Signalons, pour comparaison, quelques dimensions indiquées dans la littérature : pour le chien, 400 à 650 mμ (SCHULZ, 1962), pour le rongeur, 75 à 260 mμ (KARRER, 1956 ; POLICARD et coll., 1957 ; SCHULZ, 1962), pour l'homme sain, 360 à 2500 mμ (SCHULZ, 1962).

Zones d'augmentation de débit : Les prélèvements ont été effectués le 25e jour après l'opération chez les trois animaux et le 42e jour chez deux animaux seulement, l'un des trois étant décédé quelques minutes après le premier prélèvement. Ces échantillons présentaient quelques signes d'altérations mineures intéressant particulièrement, à l'étage alvéolo-capillaire, les cellules endothéliales et épithéliales. Dans l'endothélium, nous avons remarqué quelques grandes vacuoles cytoplasmiques, gonflant parfois une portion de la cellule et l'amenant ainsi à bomber dans la lumière du capillaire ; si nous n'avons pas observé de vacuoles dans le tissu sain, celles que nous avons remarquées dans les zones altérées n'atteignaient jamais l'importance des « vacuoles d'imbibition » signalées par HATT et coll. (1959) dans cinq cas de cardiopathies congénitales. L'épithélium ne présentait aucune altération, sauf sur le matériel prélevé le 25e jour après l'opération chez l'animal qui devait décéder d'une insuffisance cardiaque très peu de temps après. Dans ce cas (et uniquement dans celui-ci) nous avons observé une « lyse » des prolongements cytoplasmiques des cellules alvéolaires de type I (*small epithelial cells*, WEIBEL, 1963) le long des B. A.-S. (fig. 2) : cette lésion chez un animal souffrant rappelle celle signalée par CAMPICHE et coll. (1962) dans le poumon de prématurés décédés de pneumonose à membranes hyalines. Dans aucun des échantillons, nous n'avons noté de modification de la structure fine des « inclusions lamellaires » des cellules alvéolaires de type II (*large epithelial cells*, WEIBEL, 1963).

Analyse dimensionnelle (cf. tableau 3). L'épaisseur de la B. A.-S., ni celle de ses composants, ne présente de variation significative 25 jours après l'opération. Une augmentation significative, par contre, se remarque au 42e jour après l'opération, augmentation qui intéresse presque exclusivement le revêtement épithélial.

2) *Biopsies humaines*

Contrôles histologiques : Cas I, III et IV : aucune lésion appréciable ; cas V : épaississement modéré des parois des petites artères et des artérioles ; cas II : épaississement plus important de ces parois avec oblitération de quelques artérioles, épaississement marqué des cloisons interalvéolaires.

Ultrastructure. Nous n'avons observé, même chez les patients les plus âgés, aucune altération que nous puissions considérer comme caractéristique de l'augmentation du débit sanguin.

L'endothélium présente, dans les cas I et III particulièrement, quelques vacuoles cytoplasmiques semblables à celles que nous avons décrites dans le matériel expérimental, mais qui, là encore, n'atteignent jamais les dimensions des « vacuoles d'imbibition » de HATT et coll. (1959) ; les capillaires ne présentent pas non plus les « images de desquamation » signalées par ces auteurs.

L'espace interstitiel, dans les cinq cas, contient une quantité importante de collagène ; il contient également, dans les cas III et IV particu-

TABLEAU 3 : *Dimensions (en mμ) de la barrière air-sang lors d'augmentation expérimentale du débit sanguin pulmonaire*

(avec l'erreur statistique et la déviation standard des principaux résultats)

	Nombre d'animaux	Nombre de mesures	Endothélium	Membrane basale	Epithélium	Epaisseur totale (dev. stand.)
Tissu sain . . .	3	290	220	114	126	460 ± 17 (289)
Zones altérées 25 jours après l'opération .	3	390	224	122	122	468 ± 11 (218)
Zones altérées 42 jours après l'opération .	2	290	254	114	198 ± 8 (d. s. 143)	566 ± 13 (216)

lièrement, des fibres élastiques : ces observations cependant, on le sait, sont fréquentes chez l'homme (CAMPICHE, 1963).

Dans le cas II, le volume occupé par les espaces interstitiels est nettement plus important que chez les autres patients ; rappelons cependant que ce cas est celui où l'atteinte pathologique est la plus complexe et la plus grave (communication interauriculaire, persistance du canal artériel, forte hypertension pulmonaire) : il est donc difficile de préciser à quel facteur cette modification doit être attribuée.

L'épithélium enfin ne présente aucun signe d'altération notable : dans le cas V cependant, les cellules alvéolaires du type II *(large epithelial cells)* nous ont paru moins fréquentes que dans les autres cas, mais nous n'avons pas fait d'étude systématique à ce sujet. Dans les B. A.-S. (fig. 3), les revêtements endothéliaux et épithéliaux montrent des vésicules de pinocytose en quantité habituelle, plus nombreuses dans la lame endothéliale que dans la lame épithéliale, comme on le remarque généralement (CAMPICHE, 1963).

Analyse dimensionnelle (cf. tableau 4). L'épaisseur moyenne des B. A.-S., chez les cinq patients qui font l'objet de ce travail, est comprise entre 490 et 810 mμ : ces deux valeurs sont situées à l'intérieur des limites

TABLEAU 4 : *Dimensions (en mμ) de la barrière air-sang lors de l'augmentation pathologique du débit sanguin pulmonaire*

Biopsies	Nombre de mesures	Endothélium	Membrane basale	Epithélium	Epaisseur totale	
						(dev. stand.)
Cas I	90	388	216	209	814 ± 45	(426)
Cas II	190	279	155	326	760 ± 28	(386)
Cas III	160	290	117	262	668 ± 33	(418)
Cas IV	200	172	161	158	492 ± 11	(155)
Cas V	180	169	157	224	552 ± 12	(161)

indiquées par SCHULZ (1962) pour le poumon humain normal, soit 360 et 2500 mμ. Les variations ne sont nullement liées à l'âge des patients, donc à la durée de la surcharge. Par contre, l'épaisseur de la barrière est plus élevée dans deux des trois cas où une hypertension pulmonaire s'ajoute à l'augmentation du débit ; il faut cependant bien remarquer que cet épaississement n'est pas proportionnel au degré de l'hypertension.

Discussion

Harris et Heath (1962) ont résumé l'ensemble des données obtenues par la microscopie optique dans les cas de cardiopathies congénitales avec augmentation du débit : ils ont souligné combien minimes sont les altérations de la paroi alvéolaire. Le travail de Hatt et coll. (1959) confirme ces observations sur le plan ultrastructurel. Ces auteurs soulignent qu'à l'étage alvéolo-capillaire, seul l'endothélium présente dans quelques cas des caractères particuliers qu'ils nomment « images d'imbibition cytoplasmique et de desquamation endothéliale » et qu'ils considèrent d'ailleurs comme le signe d'une activité normale de l'endothélium, accrue par l'augmentation du débit sanguin. Si nos observations ne confirment les leurs qu'en partie (présence discrète de vacuoles d'imbibition), elles n'apportent en tous cas aucun indice d'une altération profonde de ces structures, ni dans les cas expérimentaux, ni dans les cas humains sans hypertension pulmonaire. Quant aux modifications observées dans le cas II, et à un moindre degré dans les cas I et V (augmentation de l'interstitium, épaississement des B. A.-S.), il ne nous est pas possible de préciser si elles ont été provoquées par l'hypertension ou par l'augmentation du débit sanguin, quoique la première hypothèse paraisse plus vraisemblable.

Avant d'aborder l'interprétation des résultats de notre analyse dimensionnelle, il nous semble nécessaire d'en discuter la technique. Il est clair que cette analyse comporte une notable part d'arbitraire, aussi bien dans la définition des structures que nous considérons comme des B. A.-S. que dans l'absence de facteurs correctifs tenant compte de l'incidence des coupes. La rigueur d'une telle analyse ne peut donc aucunement être mise en parallèle avec celle des techniques morphométriques récemment mises au point par Weibel (1963). Il faut cependant remarquer que les recherches mêmes de cet auteur ont souligné l'importance fonctionnelle des zones de plus faible épaisseur entre alvéoles et capillaires, zones qui correspondent, en première approximation, aux structures que nous avons prises en considération dans ce travail. Enfin, la faible importance des erreurs statistiques, telles qu'elles ressortent de nos analyses (cf. tableaux 3 et 4), nous semble également justifier a posteriori notre choix de mesures.

L'étude dimensionnelle que nous avons effectuée sur les B. A.-S. montre que celles-ci ne se modifient que faiblement. Dans les cas expérimentaux, ces modifications sont nulles à la fin de la troisième semaine, et seul un épaississement, significatif mais peu important, des lames épithéliales est noté à la fin de la sixième semaine. Dans les cas pathologiques humains certes, l'épaississement est plus marqué, les valeurs moyennes des cinq cas se situant entre 490 et 810 mμ. Si ces variations

dépassent les limites indiquées d'abord par SCHULZ (1959) pour l'épaiss seur de la B. A.-S. dans le poumon humain normal : 285 et 640 mμ, elles restent cependant inférieures à celles que ce même auteur a indiquée-plus récemment (1962) : 360 et 2500 mμ. Enfin, les modifications observées sont bien inférieures à celles signalées dans diverses affections : dans l'œdème expérimental du rat, par exemple, SCHULZ (1962) indique une épaisseur moyenne de 4500 à 5000 mμ. Remarquons encore que les modifications d'épaisseur intéressent, selon les cas, l'un ou l'autre des composants de la barrière ; le faible nombre des cas examinés ne nous permet notamment pas de relier l'épaississement de la membrane basale à l'élévation de la tension artérielle pulmonaire.

La comparaison des deux groupes d'expériences nous amène donc aux résultats suivants :

1) Ni l'augmentation expérimentale, pendant quelques semaines, du débit sanguin pulmonaire, accompagnée d'une modification de la tension artérielle pulmonaire, d'une part, ni l'augmentation pathologique de longue durée, avec tension artérielle pulmonaire normale, de l'autre, n'apportent de modifications ultrastructurelles importantes de la B. A.-S.

2) L'ordre de grandeur des variations observées dans ces divers cas de modifications hémodynamiques accompagnant une augmentation du débit sanguin intrapulmonaire devrait permettre une interprétation plus précise de l'influence des autres facteurs qui peuvent intervenir dans des processus pathologiques plus complexes.

LÉGENDES DES FIGURES HORS TEXTE

Fig. 1. — *Barrière air-sang*. Représentation schématique des principaux résultats de l'analyse dimensionnelle (cf. tableaux 3 et 4). L'épithélium est représenté en haut, la membrane basale au milieu et l'endothélium en bas.

Fig. 2. — *Poumon de chien*. (Animal n° 2 / Prélèvement effectué 25 jours après l'opération dans une zone ayant subi l'augmentation expérimentale du débit sanguin intrapulmonaire.) Le revêtement épithélial est interrompu par endroits (→). Seul ce prélèvement, effectué très peu de temps avant le décès de l'animal, nous a montré ce type de lésion (cf. CAMPICHE, 1963, fig. 8 et CAMPICHE et coll., 1962, fig. 3 à 7).

Formol/osmium ; acétate d'uranyle. ×28 000.

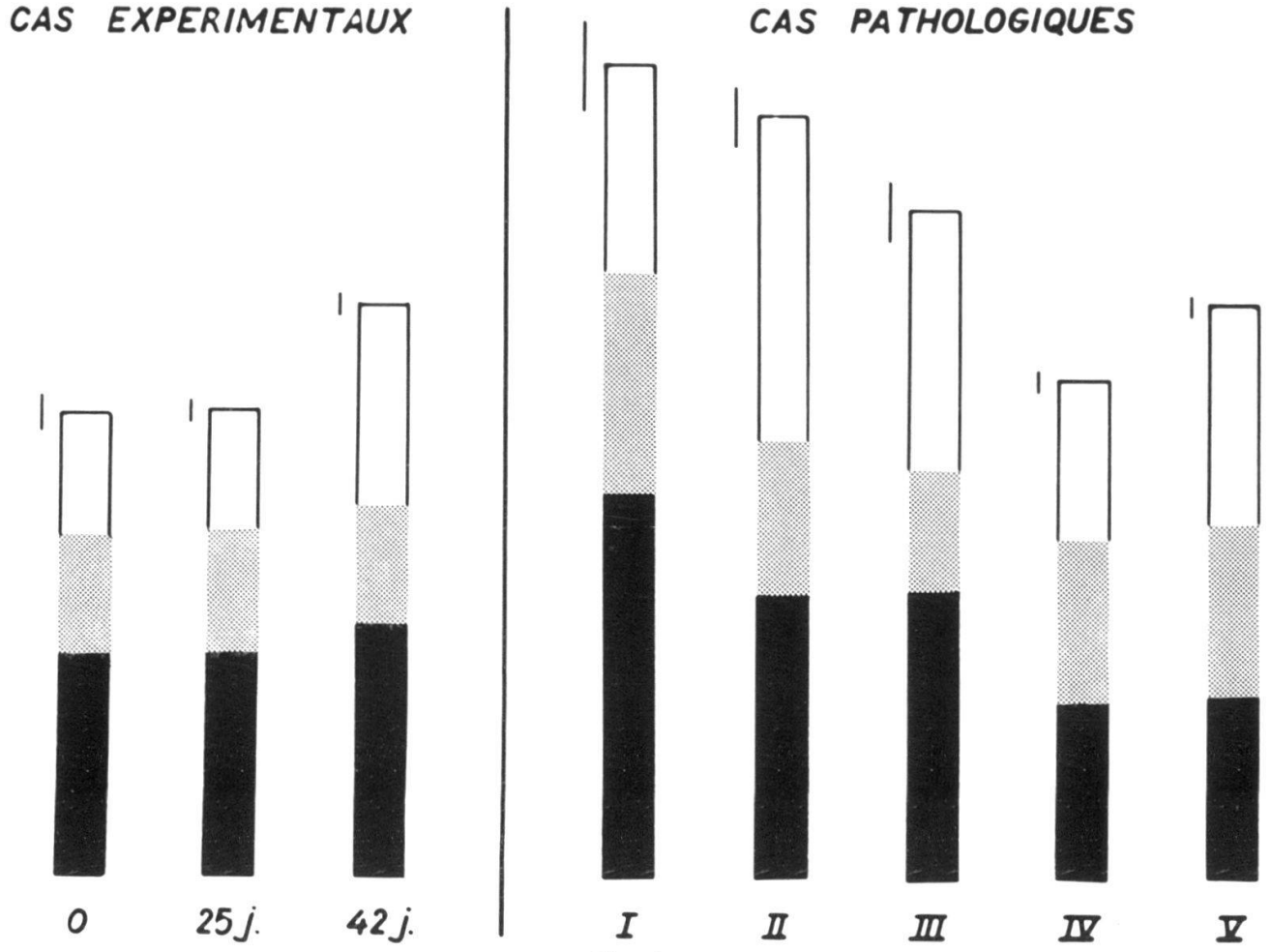
CAS EXPERIMENTAUX
CAS PATHOLOGIQUES
0
25 j.
42 j.
I
II
III
IV
V

Fig. 1

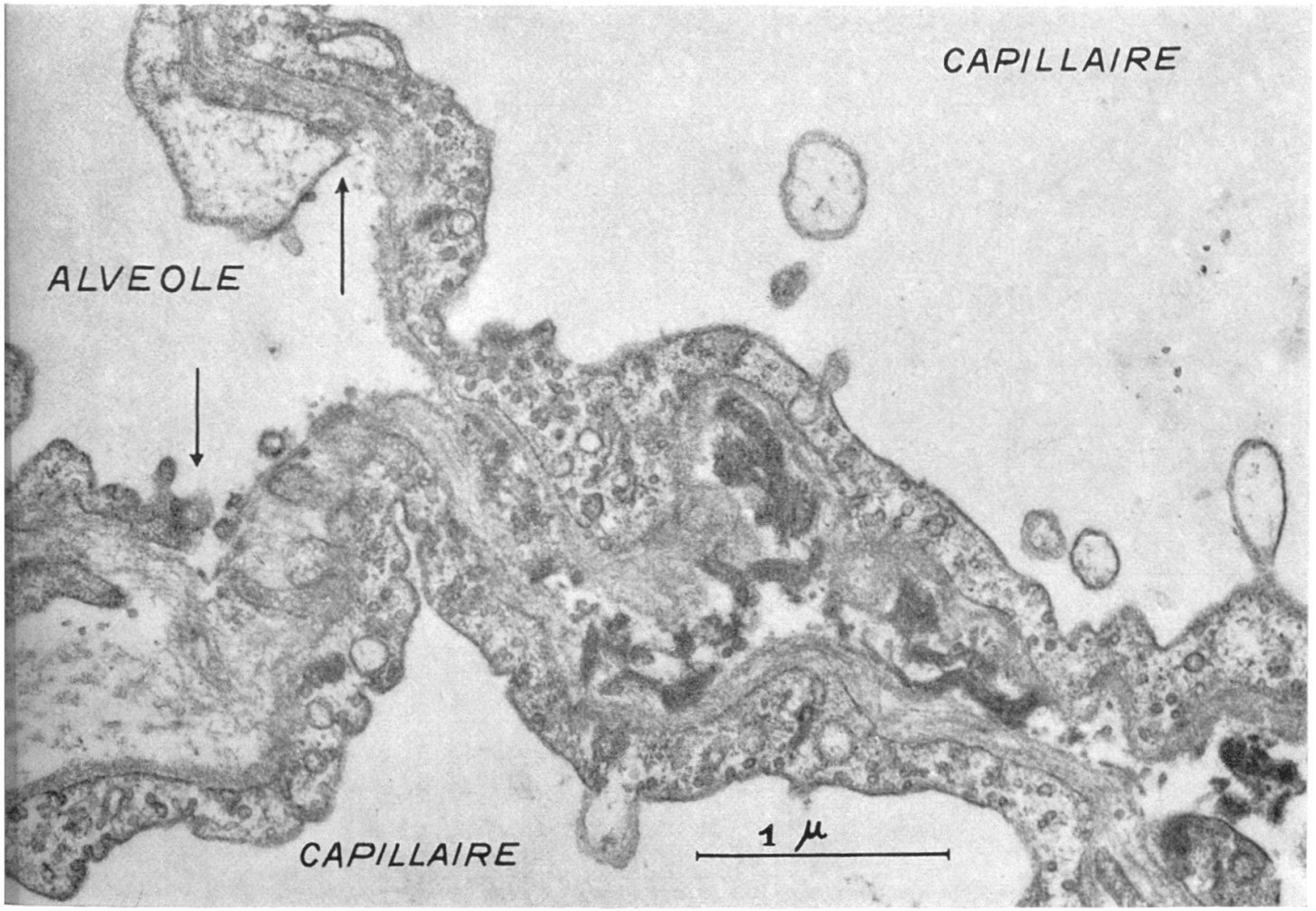
CAPILLAIRE
ALVEOLE
CAPILLAIRE
1 μ

Fig. 2

Fig. 3

RÉSUMÉ

Les auteurs ont choisi un type d'architecture cellulaire particulièrement simple, la barrière air-sang, pour y étudier les modifications ultrastructurelles qui pourraient intervenir lors de modifications hémodynamiques accompagnant une augmentation expérimentale ou pathologique du débit sanguin intrapulmonaire. L'analyse dimensionnelle montre que ces modifications, en l'absence d'intervention d'autres facteurs, sont de peu d'importance et ne dépassent guère les variations observées chez le sujet sain.

SUMMARY

The "blood-air barrier", a particularly simple model of cellular architecture, was chosen by the authors in order to examine ultrastructural alterations that might occur in case of hemodynamic modifications due to experimental or pathological increase of the intrapulmonary blood flow. According to the dimensional analysis, when other factors are not involved, these alterations are not important and do not overpass the variations observed in healthy individuals.

Remerciements

Nous tenons à remercier ici M. le Dr Chs. Hahn, chirurgien adjoint à la Clinique chirurgicale de l'Université de Lausanne, qui a bien voulu effectuer à notre demande les opérations sur l'animal et mettre à notre disposition les biopsies humaines et M. le Dr D. Gardiol, chef de travaux à l'Institut d'anatomie pathologique, dont l'aide nous a été précieuse dans la rédaction de ce travail. Nous remercions également M. R. Cogliati pour sa participation efficace à ces recherches, Mme D. Djelali pour son aide technique, le Fonds national suisse de la recherche scientifique pour l'appui qu'il a fourni à ce travail et le « Consejo nacional de investigaciones científicas y técnicas, Republica Argentina » dont l'un de nous (E. I. H.) est boursier.

BIBLIOGRAPHIE

BOATMAN, E. S. et MARTIN, H. B. 1963. — Electron microscopy of the alveolar pores of Kohn. *Amer. Rev. resp. Dis.*, *88*, 778-784.

CAMPICHE, M. A. 1963. — L'ultrastructure pulmonaire chez le fœtus et le nouveau-né. Thèse, Fac. méd. Univ. Lausanne.

CAMPICHE, M., JACCOTTET, M. et JUILLARD, E, 1962. — La pneumonose à membranes hyalines. Observations au microscope électronique. *Ann. Paediat.*, *199*, 74-88.

LÉGENDE DE LA FIGURE HORS TEXTE

Fig. 3. — *Poumon humain* (cas V) : *Barrière air-sang*. Remarquer les vésicules de pinocytose (→) plus nombreuses dans la lame endothéliale que dans la lame épithéliale.

Formol/osmium ; acétate d'uranyle. ×135 000.

DAVIS, J. M. G. 1963. — An electron microscopy study of the effect of asbestos dust on the lung. *Brit. J. exper. Path.*, *44*, 454-464.

GIESEKING, R. 1960. — Elektronenoptische Befunde an chronischen Stauungslungen. *Beitr. path. Anat.*, *123*, 333-382.

HARRIS, P. et HEATH, D. 1962. — The human pulmonary circulation. Livingstone Ed., Edinburgh and London.

HATT, P. Y., ROUILLER, C. et GROSGOGEAT, Y. 1959. — Les ultrastructures pulmonaires et le régime de la petite circulation. II. Au cours des cardiopathies congénitales comportant une augmentation du débit sanguin intrapulmonaire. *Path. Biol.*, *7*, 515-544.

ITAGI, K. 1955. — Electron microscopic observations of pulmonary alveolar structures. *Acta tuberc. jap.*, *5*, 35-52.

KARNOVSKY, M. J. 1961. — Simple method for « staining with lead » at high pH in electron microscopy. *J. biophys. biochem. Cytol.*, *11*, 729-732.

KARRER, H. E., 1956. — The ultrastructure of mouse lung. *J. biophys. biochem. Cytol.*, *2*, 241-252.

— 1960. — Electron microscopic study of the phagocytosis process in lung. *J. biophys. biochem. Cytol.*, *7*, 357-366.

LAITINEN, E. A. 1960. — Interstitial connective tissue of the pulmonary alveolar wall. *Ann. Chir. Gynaecol. Fenn.* (Helsinki), *49*, 437-448.

LOW, F. N. 1961. — The extracellular portion of the human blood-air barrier and its relation to tissue space. *Anat. Rec.*, *139*, 105-124.

MARINOZZI, V. et GAUTIER, A. 1962. — Fixations et colorations. Etude des affinités des composants nucléoprotéiniques pour l'hydroxyde de plomb et l'acétate d'uranyle. *J. Ultrastructure Res.*, *7*, 436-451.

MILLONIG, G. 1961. — Advantages of a phosphate buffer for OsO_4 solutions in fixation. *J. appl. Phys.*, *32*, 1637.

POLICARD, A., COLLET, A. et PREGERMAIN, S. 1957. — Etude au microscope électronique des capillaires pulmonaires. *Acta Anat.* (Bâle, New York), *30*, 624-638.

RUBIA F,. J. et SCHULZ, H. 1963. — Elektronenmikroskopische Untersuchungen des Blut-Luft-Weges bei der experimentellen Fettembolie der Lunge. *Beitr. path. Anat.*, *128*, 78-102.

SABATINI, D. S., BENSCH, K. et BARRNETT, R. J. 1963. — Cytochemistry and electron microscopy. *J. Cell Biol.*, *17*, 19-58.

SCHULZ, H. 1959. — Die submikroskopische Anatomie und Pathologie der Lunge. Springer Ed., Berlin.

— 1962. — Some remarks on the sub-microscopic anatomy and pathology of the blood-air pathway in the lung. *Ciba Found. Symp. on pulmonary Structure and Function*, Churchill Ed., London, 205-210.

— 1963. — Some new observations on the submicroscopic pathology of the lung. *Lab. Invest.*, *12*, 616-617.

WATSON, J. H. L. et VALENTINE, V. 1959. — Observations on ultrathin sections of dog lung by methods of electron microscopy. *Henry Ford Hosp. med. Bull.*, *7*, 161-173.

WATSON, M. L. 1958. — Staining of tissue sections for electron microscopy with heavy metals. *J. biophys. biochem. Cytol.*, *4*, 475-478.

WEIBEL, E. R. 1963. — Morphometry of the human lung. Springer Ed., Berlin.

Manuscrit reçu le 16 janvier 1964.