Les ganglions poplités chez le fœtus humain : recherches anatomo-microscopiques

Autor(en): **Ehinger, Maurice**

Objekttyp: **Article**

Zeitschrift: **Bulletin de la Société Vaudoise des Sciences Naturelles**

Band (Jahr): **56 (1925-1929)**

Heft 218

PDF erstellt am: **14.05.2024**

Persistenter Link: https://doi.org/10.5169/seals-271603

Nutzungsbedingungen

Die ETH-Bibliothek ist Anbieterin der digitalisierten Zeitschriften. Sie besitzt keine Urheberrechte an den Inhalten der Zeitschriften. Die Rechte liegen in der Regel bei den Herausgebern.
Die auf der Plattform e-periodica veröffentlichten Dokumente stehen für nicht-kommerzielle Zwecke in Lehre und Forschung sowie für die private Nutzung frei zur Verfügung. Einzelne Dateien oder Ausdrucke aus diesem Angebot können zusammen mit diesen Nutzungsbedingungen und den korrekten Herkunftsbezeichnungen weitergegeben werden.
Das Veröffentlichen von Bildern in Print- und Online-Publikationen ist nur mit vorheriger Genehmigung der Rechteinhaber erlaubt. Die systematische Speicherung von Teilen des elektronischen Angebots auf anderen Servern bedarf ebenfalls des schriftlichen Einverständnisses der Rechteinhaber.

Haftungsausschluss

Alle Angaben erfolgen ohne Gewähr für Vollständigkeit oder Richtigkeit. Es wird keine Haftung übernommen für Schäden durch die Verwendung von Informationen aus diesem Online-Angebot oder durch das Fehlen von Informationen. Dies gilt auch für Inhalte Dritter, die über dieses Angebot zugänglich sind.

Ein Dienst der *ETH-Bibliothek*
ETH Zürich, Rämistrasse 101, 8092 Zürich, Schweiz, www.library.ethz.ch

http://www.e-periodica.ch

Les ganglions poplités chez le fœtus humain[1]

(Recherches anatomo-microscopiques)

PAR

Maurice EHINGER, Dr méd.

INTRODUCTION

Les ganglions lymphatiques du creux poplité sont peut-être, de l'économie tout entière, ceux qu'on connaît le moins, tant au point de vue topographique qu'au point de vue embryologique.

Il est certain que la dissection de cette région chez l'adulte, en vue de la recherche de ce groupe ganglionnaire, présente de sérieuses difficultés, les ganglions étant perdus dans beaucoup de graisse. C'est à cette difficulté technique qu'il faut attribuer, pour une part, le peu de renseignements ou les opinions variées que nous trouvons dans les traités d'anatomie au sujet de la topographie des ganglions poplités. On peut se demander, il est vrai, si ces divergences ne traduisent pas une variation réelle dans la situation de ces glandes d'un individu à un autre.

Il nous a paru intéressant d'étudier les ganglions poplités chez le fœtus humain qui, au point de vue dissection, élague, en partie tout au moins, la difficulté que nous venons de signaler, la graisse du creux poplité y étant moins abondante ou n'existant pas du tout, suivant les dimensions du fœtus.

Les observations que nous avons faites portent non seulement sur la structure de ces ganglions, mais sur leur répartition topographique, laquelle ne doit, en réalité, différer de celle de l'adulte qu'en regard du nombre des ganglions.

[1] Toute notre reconnaissance va à M. le professeur Dr N. Popoff pour l'hospitalité de son laboratoire et ses conseils bienveillants.

Nous diviserons notre travail en trois parties:

1. Historique.
2. Observations personnelles.
3. Résumé et conclusions.

1. — HISTORIQUE

Nous ne nous occuperons pas ici de l'histoire des ganglions lymphatiques en général, car nous ne ferions que répéter ce qui a été dit au cours de deux travaux exécutés dans ce même laboratoire ([1] et [2]). Voici, par contre, ce qu'on trouve en parcourant la littérature sur les ganglions poplités:

Hempel (1801) les signale en disant qu'ils sont très petits et profondément situés dans la région du creux poplité; mais il n'ajoute aucune précision.

Selon Boyer (1815), le nombre des « glandes poplitées » varie « depuis trois jusqu'à quatre ou cinq »; il les trouve assez variables en grosseur et en situation.

Bichat (1821) relève, dans son Anatomie générale, qu' « aux plis du jarret et du coude, il y a quelques glandes lymphatiques », sans donner plus de détails.

Blandin (1834) est le premier qui précise leur situation. Sur une planche de son Traité d'anatomie topographique, il indique un ganglion adossé à l'artère poplitée, un autre au confluent de l'artère poplitée et de l'artère articulaire inférieure et extérieure, un troisième accolé à la veine poplitée et deux autres attenant au nerf sciatique poplité interne.

Bock (1838) signale trois à quatre ganglions poplités.

Cruveilhier (1843) cite, pour la première fois, un ganglion superficiel, situé immédiatement sous l'aponévrose; il compte, en outre, trois ganglions profonds.

Masse (1858) a trouvé un ou deux ganglions superficiels et trois profonds.

Richet (1860) parle de quatre ou cinq ganglions profonds, plongés au milieu du tissu cellulo-graisseux.

[1] Jeanrenaud. — Etude anatomo-microscopique des ganglions lymphatiques du mésentère chez le fœtus humain. — Thèse de Lausanne, 1921

[2] Borel. — Etude anatomo-microscopique des ganglions inguinaux-cruraux chez le fœtus humain. — Thèse de Lausanne, 1924.

Luschka (1865) ne cite que deux à trois « glandulæ poplitæ ».

D'après Bourgery et Claude Bernard (1867), les ganglions poplités sont au nombre de cinq ou six. Il s'en trouve deux inférieurs, appliqués sur la face postérieure des vaisseaux poplités, dans l'échancrure intercondylienne — deux supérieurs, placés au-dessus des condyles fémoraux. Ces auteurs parlent aussi d'un ganglion superficiel, placé sur le biceps, et d'un ganglion tibio-poplité, situé au-dessous de l'arcade du soléaire.

Sappey (1876) compte quatre ganglions; il les distingue en superficiels, répondant à l'embouchure de la veine petite saphène dans la veine poplitée, et en profonds, d'un volume au moins double ou triple, occupant les parties latérales de l'artère poplitée.

Kuborn (1890) ne parle que de deux ou trois ganglions poplités.

Poirier et Cunéo (1902) ont fait une étude suffisamment détaillée de ces ganglions jusque là si mal connus; il les répartissent en trois groupes: superficiellement, se trouve un ganglion qu'ils appellent « ganglion saphène externe », situé en dehors de la crosse terminale de la saphène externe et en dedans du nerf sciatique poplité externe. Un groupe moyen, beaucoup plus important, est constitué par deux à quatre ganglions situés sur les parties latérales des vaisseaux poplités: ils sont soit intercondyliens, soit supracondyliens. Enfin, plus profondément, ces auteurs décrivent un seul ganglion appliqué sur le ligament postérieur de l'articulation du genou, en avant de l'artère: c'est le ganglion « juxta-articulaire ».

Les ganglions poplités présentent, à leur avis, de nombreuses variétés, tant en nombre qu'en dimensions.

Frohse (1907) a décrit un ganglion poplité superficiel, placé entre la veine saphène externe et le nerf sciatique poplité externe.

Bartels (1909) adopte, en quelque sorte, la classification de Poirier.

Tanasesco (1913) classe les ganglions poplités d'une façon différente. Dans le groupe moyen, il comprend un gros ou deux petits ganglions se trouvant entre le nerf sciatique poplité externe et la veine poplitée. Dans le groupe profond, il range trois à cinq ganglions dont l'un se trouve en avant de l'artère poplitée (ganglion juxta-articulaire de Poirier et Cunéo), un

autre entre les insertions des gastro cnémiens et d'autres encore à proximité des condyles et sur l'artère poplitée.

Testut et Jacob (1920) décrivent quatre ganglions poplités et ajoutent qu'on en trouve parfois trois, d'autrefois cinq. Ils citent un ganglion superficiel et un groupe profond comprenant des ganglions intercondyliens et des ganglions supracondyliens. Ils ne parlent pas du ganglion juxta-articulaire.

En définitive, la description de Cruveilhier et de Sappey, complétée et approfondie par Poirier et Cunéo, est celle que l'on admet généralement. Nous verrons si nos observations chez le fœtus s'y adaptent parfaitement.

* * *

L'historique du développement embryologique des ganglions lymphatiques a été suffisamment traité dans les deux travaux cités plus haut. Nous n'y reviendrons pas. Rappelons que Borel (1924) a découvert dans la région inguino-crurale des ébauches ganglionnaires bien reconnaissables chez un fœtus de 8,5 cm. sous la forme de nodules lymphatiques entourés d'un vaste sinus péri-folliculaire. Jusqu'au 5e mois, le nombre des ganglions va en augmentant et, à partir de ce moment-là, les estimations numériques sont sensiblement les mêmes que chez l'adulte. L'auteur note que le nombre des ganglions est souvent plus élevé à gauche qu'à droite.

Ceci pour les ganglions inguinaux-cruraux; quant aux ganglions poplités, rien dans la littérature ne nous renseigne à ce sujet.

2. — OBSERVATIONS PERSONNELLES

Les vingt fœtus dont nous nous sommes servis pour nos observations proviennent de la collection du laboratoire d'embryologie de M. le prof. N. Popoff, qui a eu l'obligeance de mettre ce matériel à notre disposition. La plupart sont conservés dans le formol; un fœtus a été disséqué à l'état frais. Leur longueur varie de 4,2 cm. à 47 cm. (du vertex à la plante du pied) et nous possédons tous les échelons entre ces deux chiffres extrêmes. Les ganglions ou les groupes de ganglions prélevés dans beaucoup de cas ont été colorés de diverses manières et débités en coupes sériées après inclusion dans la paraffine.

I. — **Fœtus de 4,2 cm.** (femelle).

Ni l'œil nu, ni le grossissement à la loupe ne pouvaient permettre de distinguer dans les minuscules régions poplitées de ce fœtus des ébauches de ganglions lymphatiques. C'est pourquoi les deux membres inférieurs ont été d'emblée détachés de l'abdomen, colorés en masse à l'hémalun-éosine et tout le genou a été débité en coupes sériées.

Examen microscopique.

La cavité articulaire est représentée par quelques fentes, surtout prononcées entre la rotule et le fémur. Dans le creux poplité même, les vaisseaux lymphatiques sont facilement reconnaissables: leur largeur est en moyenne de 13 à 25 μ. Leur paroi est faite d'un simple endothélium. Quelques-uns renferment des amas de lymphocytes. Des points lymphoïdes, consistant en une accumulation de lymphocytes sur le trajet des vaisseaux lymphatiques, sont visibles ici et là; ils peuvent être assimilés à des ébauches de ganglions. A leur niveau, les capillaires sanguins sont abondants et renferment, à côté des hématies, de nombreux globules rouges nucléés. Sur d'autres coupes, on remarque un réseau de vaisseaux lymphatiques englobant dans ses mailles de nombreux lymphocytes.

II. — **Fœtus de 11,5 cm.** (mâle).

Dans la région poplitée *droite*, une fine dissection permet de déceler une granulation jaune-rosée, mesurant un diamètre de 0,2 mm. environ, assez nettement visible à la loupe dans le diamètre transversal du creux poplité, attenant à la veine poplitée (fig. 1, pl. I).

Par contre, dans la région poplitée *gauche*, ni à l'œil nu, ni à un faible grossissement, nous n'avons pu trouver quoi que ce soit qui pût faire supposer la présence de ganglions.

Examen microscopique.

Le ganglion entrevu pendant la dissection a été retrouvé dans une série de coupes sagittales à travers tout le genou. Sa constitution est des plus rudimentaires; c'est une agglomération de lymphocytes qui remplit les mailles d'un riche réseau capillaire sanguin. L'ensemble est entouré de vaisseaux lymphatiques qui ont déjà atteint un grand développement, notamment dans le tissu cellulaire sous-cutané.

III. — **Fœtus de 13,5 cm.** (femelle).

A *droite* (fig. 2, pl. I), relativement bien visible à la loupe, se trouve un grain blanc-jaunâtre de 0,2 mm. environ, accolé à l'artère poplitée, dans la région supra-condylienne.

A *gauche,* on ne distingue aucun ganglion.

IV. — **Fœtus de 15 cm.** (mâle).

Dans le creux poplité *gauche* (fig. 3, pl. I), on trouve un ganglion d'aspect blanchâtre et gélatineux, mesurant environ 1 : 0,5 mm., attenant à la veine poplitée. On le distingue très nettement à la loupe, au-dessus des condyles fémoraux. Adhérent à l'artère poplitée, est un deuxième ganglion, de même aspect, mais de dimensions plus petites (0,5 mm.) ; il se trouve caché entre les condyles fémoraux.

A *droite,* une dissection délicate permet de déceler un ganglion dont le diamètre est un peu inférieur à 1 mm. (fig. 4, pl. I). Il paraît accolé à la face postéro-externe de la veine poplitée.

V. — **Fœtus de 16 cm.** (mâle).

A *gauche* (fig. 5, pl. I), on distingue un corpuscule arrondi et jaunâtre, placé sur les vaisseaux poplités, à peu près sur la ligne médiane, entre les condyles.

Par contre, la dissection du creux poplité *droit* ne permet pas d'y découvrir de ganglion.

VI. — **Fœtus de 16,5 cm.** (mâle).

Une constatation à peu près identique au cas précédent s'applique à ce fœtus; du côté droit (fig. 6, pl. I), un grain blanchâtre, demi-transparent, est accolé à la partie postéro-externe du paquet vasculaire, au-dessus des condyles fémoraux.

A *gauche,* rien à l'œil nu, ni à la loupe.

Examen microscopique.

Le microscope nous a révélé davantage de ganglions que la dissection. Un premier ganglion, à contours diffus, se trouve au voisinage de la veine poplitée. Il est représenté par un amas de lymphocytes traversé par des vaisseaux sanguins et entouré de vaisseaux lymphatiques (35 μ) qui lui forment une sorte de couronne. Il s'agit, en somme, d'une ébauche ganglionnaire réduite à sa plus simple expression.

PLANCHE I

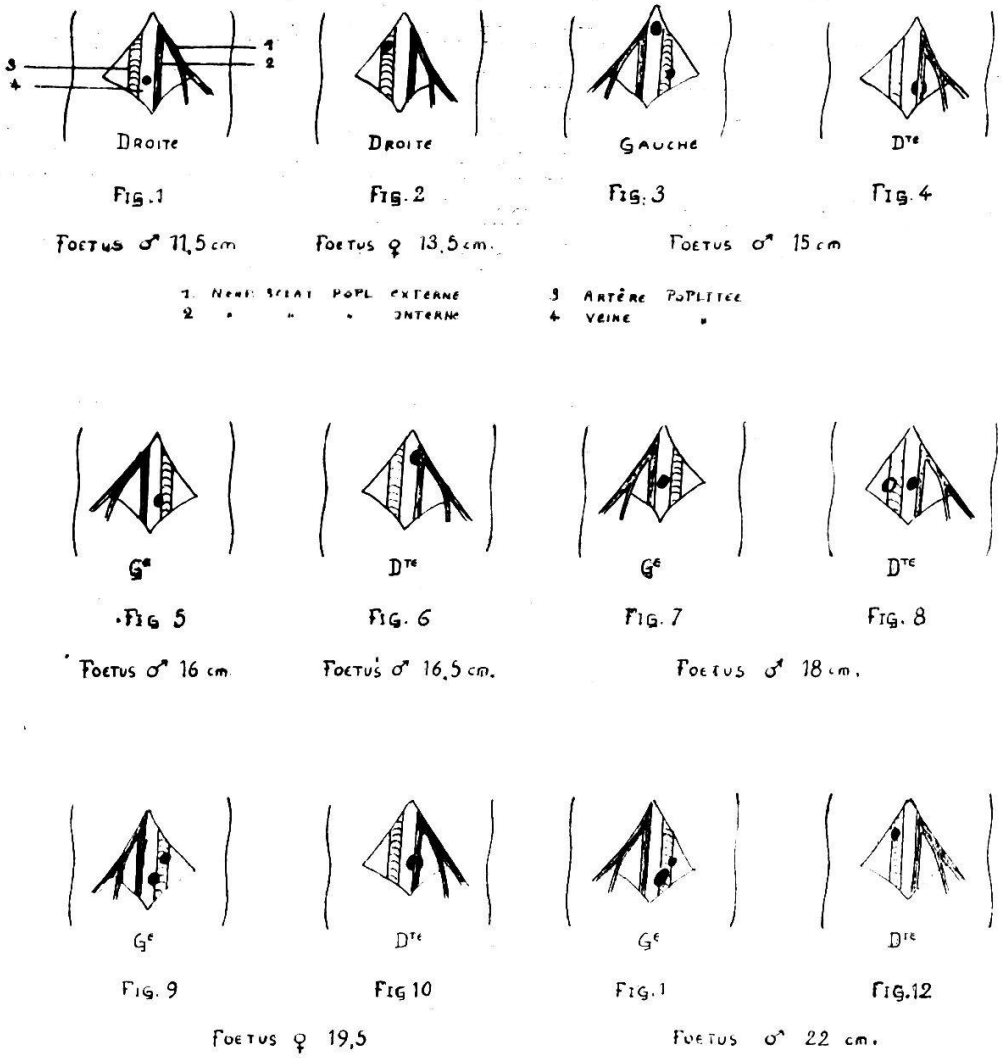

Un deuxième ganglion arrondi, mieux délimité du tissu avoisinant quoique dépourvu de capsule, mesure un diamètre de 470 μ environ. Sa constitution est très simple; le centre, occupé par du tissu lymphadénoïde richement vascularisé, est entouré de toutes parts d'un sinus cortical résultant de l'anastomose des vaisseaux lymphatiques, sur le trajet desquels le ganglion a pris naissance.

Un peu plus loin, on décèle un troisième ganglion, de mêmes dimensions et de même aspect que le précédent. Enfin, nous avons observé sur les coupes une petite masse lymphoïde dépourvue de sinus. Etant donné les contours irréguliers de cette masse, l'absence de sinus cortical peut être attribuée à l'arrachement des vaisseaux lymphatiques au cours de la dissection.

VII. — **Fœtus de 18 cm.** (mâle).

Dans la région poplitée *gauche* (fig. 7, pl. I), sous l'aponévrose et déjà visible à travers celle-ci, on voit un ganglion arrondi, d'aspect blanchâtre, mesurant 0,5 mm. environ. A l'aide de la loupe, nous avons vu qu'il était adhérent à la veine saphène externe. Le reste de la région étant abîmé, la dissection des plans profonds n'a pas été faite.

A *droite*, un ganglion de mêmes dimensions est accolé au paquet vasculaire, à sa partie postéro-interne (fig. 8, pl. I). Un autre ganglion, légèrement plus grand, se trouve appliqué à la partie antéro-externe de l'artère poplitée. Tous deux sont situés à la hauteur des condyles.

VIII. — **Fœtus de 19,5 cm.** (femelle).

A *gauche* (fig. 9, pl. I), au-dessus des condyles fémoraux, un ganglion jaunâtre, de 1 mm. de diamètre environ, est accolé à l'artère poplitée, tandis qu'un autre ganglion, de dimensions identiques, est attenant à la veine poplitée, entre les condyles.

Du côté *droit* (fig. 10, pl. I), on ne découvre qu'un ganglion de 1 : 1,5 mm., jaunâtre, adhérent à la veine poplitée, dont il occupe le côté externe, entre les condyles du fémur.

IX. — **Fœtus de 22 cm.** (mâle).

A *gauche* (fig. 11, pl. I), un gros ganglion, comparativement aux petites dimensions de la région, mesurant environ 2 : 1,5 mm., allongé et gris-jaunâtre, est accolé à l'artère poplitée, entre les condyles fémoraux. Un peu plus haut, on voit nettement un ganglion beaucoup plus petit et arrondi.

On distingue à *droite* un ganglion arrondi et rose-jaunâtre de 1 mm. de diamètre, appliqué sur l'artère poplitée à sa partie postérieure (fig. 12, pl. I), exactement au-dessus des condyles.

X. — **Fœtus de 23 cm.** (femelle).

Dans le creux poplité *gauche* (fig. 13, pl. II), un ganglion très petit (0,5 mm.), accompagné d'une granulation, se montre sous l'aponévrose dès que la peau est enlevée. Blanc-rosé et gélatineux, il se trouve un peu au-dessus du pli du genou, entre la veine saphène externe et les branches les plus internes

du nerf sciatique poplité externe. Dans la profondeur, on découvre un ganglion arrondi, blanchâtre, d'un diamètre de 1 mm., appliqué à la partie postéro-externe du paquet vasculaire, au-dessus des condyles. Un troisième ganglion, d'aspect blanc-rosé, mesurant 1,5 : 1 mm., est placé à la partie postéro-interne de l'artère poplitée, entre les condyles fémoraux. Enfin, en avant de l'artère poplitée, se remarque un petit ganglion de 0,5 mm., situé près du précédent et adhérent à la gaîne artérielle.

A *droite* (fig. 14, pl. II), un tableau semblable, sinon identique, se présente; immédiatement sous l'aponévrose, on distingue un ganglion blanchâtre, arrondi et mesurant 1,2 : 1 mm.; il est nettement adhérent à la veine saphène externe, en dedans du nerf sciatique poplité externe. En pénétrant plus profondément dans la région, on découvre un second ganglion au-dessus des condyles du fémur, de dimensions analogues (1,5 : 1 mm.) attenant au paquet vasculaire à sa partie interne. Un troisième ganglion, de dimensions plus petites (1 mm.) se trouve situé en avant des vaisseaux et reste fixé contre la capsule articulaire après avoir détaché ceux-ci.

Examen microscopique.

En allant de la périphérie au centre, on constate une capsule très mince, traversée par de nombreux et larges vaisseaux lymphatiques afférents qui s'ouvrent dans un sinus cortical cloisonné. Tout le reste est constitué par du tissu lymphoïde condensé par places en follicules fort volumineux, mais mal délimités. Ce qui frappe dans ce stade, c'est la disposition des vaisseaux lymphatiques afférents qui s'anastomosent en réseaux (sortes d'angiomes caverneux lymphatiques) avant de s'ouvrir dans le sinus sous-jacent. Cet aspect est conforme à ce qu'on sait sur l'embryologie des ganglions.

Certains vaisseaux lymphatiques, larges de 100 μ environ, renfermaient des lymphocytes en grande quantité.

XI. — **Fœtus de 25 cm.** (mâle).

Dans la région poplitée *gauche*, il n'y a pas de ganglion superficiel. On ne découvre qu'un ganglion de 1,5 : 1 mm., blanc-rosé, situé à l'origine des artères jumelles externes, entre les condyles fémoraux (fig. 15, pl. II).

Du côté *droit*, par contre, un ganglion superficiel, d'apparence blanchâtre, est adhérent à la veine saphène externe près de son embouchure dans la veine poplitée; il mesure 1,5 : 1 mm. (fig. 16, pl. II). Dans le haut de la région, un ganglion grisrosé, d'un diamètre de 1 mm., est accolé à la partie postéro-externe de la veine poplitée. En fin de compte, un petit ganglion arrondi, de 0,5 mm., se trouve sur le tronc des artères jumelles externes.

Examen microscopique.

Les ganglions sont caractérisés par une capsule assez épaisse, par un sinus cortical très spacieux, par une substance corticale dépourvue de follicules et se confondant avec la substance médullaire. L'ensemble offre l'aspect de la substance médullaire d'un ganglion adulte. Cependant, les lymphocytes sont plus nombreux et plus serrés dans les couches périphériques.

XII. — **Fœtus de 26 cm.** (femelle).

Du côté *gauche* (fig. 17, pl. II), on distingue un ganglion superficiel un peu ovalaire, de 0,75 : 0,5 mm., appliqué sur le jumeau externe, entre la veine saphène externe et le nerf sciatique poplité externe. Plus profondément, un ganglion allongé, de teinte grisâtre, se trouve entre le nerf sciatique poplité interne et la veine poplitée. Plus en avant, on tombe sur un troisième ganglion placé entre l'artère poplitée et le plan articulaire.

A *droite*, on ne trouve qu'un ganglion arrondi, de 1 mm., attenant à la veine poplitée et situé entre les condyles (fig. 18, pl. II).

XIII. — **Fœtus de 28,5 cm.** (femelle).

La dissection du creux poplité *gauche* fait découvrir un ganglion grisâtre, arrondi, mesurant 1 mm. de diamètre, situé droit au-dessous de l'aponévrose, un peu au-dessus du pli du genou; il est attaché à la veine saphène externe, près de son embouchure dans la veine poplitée. Un second ganglion, ayant les mêmes apparences, de 1,5:1 mm., est appliqué à la face postéro-externe de la veine poplitée, entre les condyles du fémur. Enfin, un ganglion tout à fait semblable est appliqué contre le plan articulaire, en avant de l'artère poplitée, entre les condyles (fig. 19, pl. II).

PLANCHE II

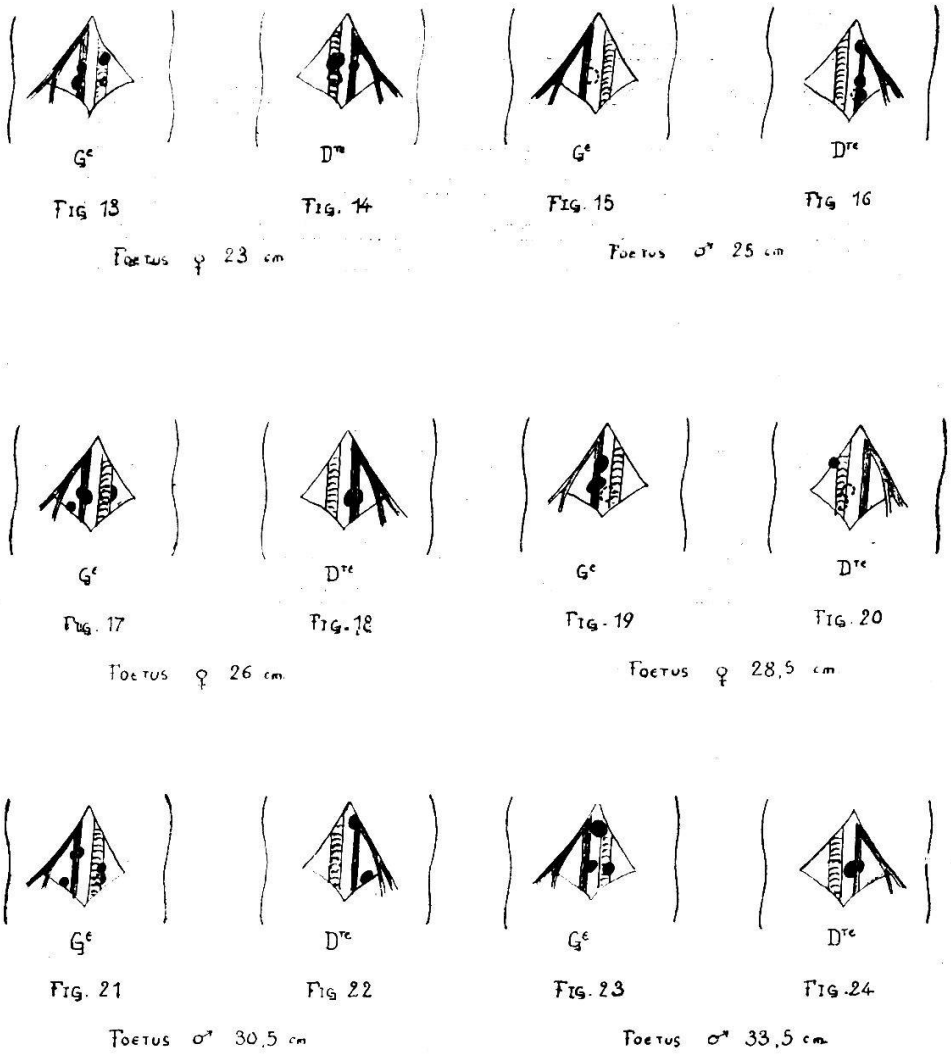

A *droite*, un ganglion superficiel, de 0,5 mm., est appliqué sur le demi-tendineux, un peu au-dessus du pli du genou. Un autre ganglion, de dimensions analogues, est situé sur le tronc des artères jumelles externes. Enfin, un ganglion plus volumineux, mesurant 1,5:1 mm., blanchâtre comme les précédents, est appliqué sur le plan articulaire du genou, en avant de l'artère poplitée.

Examen microscopique.

Les six ganglions sont débités en coupes sériées. Le plus volumineux mesurait exactement 1,5:1,16 mm. Chaque ganglion est entouré d'une capsule conjonctive bien marquée, sauf au niveau du hile, où elle se confond avec le tissu conjonctif ambiant. La face profonde de cette capsule est en rapport

avec le sinus cortical, lequel est mieux accusé dans la région hilaire. Le sinus contient peu de lymphocytes et les vaisseaux afférents qui en partent sont vides pour la plupart. Il y a encore peu de follicules clos nettement différenciés, dans la substance corticale. Toutefois, les coupes tangentielles en montrent quelques-uns d'assez grande taille, entourés d'un sinus à peine ébauché. La substance médullaire, quoique plus fortement colorée dans certaines préparations que la substance corticale, est encore dépourvue de cordons. Par contre, elle est parcourue par de nombreux vaisseaux sanguins et par de larges sinus lymphatiques, en continuité avec les vaisseaux éfférents qui s'échappent du hile du ganglion. Chez ce fœtus, les ganglions sont donc caractérisés par l'existence d'un sinus cortical commun, peu développé, occupant toute la face profonde de la capsule conjonctive, par une substance corticale dense, d'aspect plutôt uniforme, et par une substance médullaire fortement colorée et riche en vaisseaux sanguins et lymphatiques. Le diamètre d'un vaisseau lymphatique afférent atteint environ 300 μ.

XIV. — **Fœtus de 30,5 cm.** (mâle).

Dans le creux poplité *gauche* (fig. 21, pl. II), un ganglion superficiel, grisâtre et allongé, mesurant 1 : 0,5 mm., est appliqué sur le jumeau externe, entre la veine saphène externe et le nerf sciatique poplité externe. Un petit ganglion arrondi, mesurant 0,5 mm. de diamètre, est placé, un peu au-dessus des condyles, à l'endroit où la veine saphène externe s'abouche à la veine poplitée, à la partie postéro-externe de celle-ci. Un troisième ganglion, d'un diamètre de 1 mm., est accolé à l'artère poplitée, dans sa partie antéro-interne, entre les condyles du fémur. Enfin, un ganglion plus gros (2 : 1,5 mm.) se trouve appliqué à la face antérieure de l'artère poplitée, sur le plan articulaire.

A *droite*, un gros ganglion gris-rosé, sous-aponévrotique, est appliqué sur le jumeau externe, en dehors de la veine saphène externe. Un petit ganglion, de même aspect, mesurant 1 mm., est accolé à la partie postéro-externe de la veine poplitée, au-dessus des condyles fémoraux. Un troisième ganglion, grisâtre et arrondi, d'un diamètre de 1,5 mm. environ, est placé à la face antérieure de l'artère poplitée, sur le plan articulaire (fig. 22, pl. II).

Examen microscopique.

La capsule d'enveloppe, encore mince mais bien distincte, est en rapport par sa face externe avec des faisceaux musculaires striés (jumeau externe) qui s'y appliquent étroitement. Le sinus cortical se présente sous la forme d'une fente qui court tout le long de la face profonde de la capsule conjonctive. Les coupes intéressant les petits ganglions ont un aspect plutôt uniforme; celles qui passent par les gros ganglions, par contre, offrent une substance corticale caractérisée par la présence de follicules clos plus ou moins fusionnés entre eux et par une substance médullaire assez réduite. Le passage entre les deux substances s'opère insensiblement. Les vaisseaux éfférents situés dans le hile sont larges, mais vides le plus souvent. Certains ganglions sont plus avancés et mieux différenciés que d'autres.

XV. — **Fœtus de 33,5 cm.** (mâle).

Du côté gauche, un ganglion superficiel, arrondi et grisâtre, mesurant 1 mm. de diamètre, est placé sur la veine saphène externe, près de son embouchure dans la veine poplitée. Plus profondément, on découvre un ganglion ovalaire et gris-rosé de 2:1 mm., situé à la fois sur l'artère et la veine poplitées, à leur face postérieure, au-dessus des condyles du fémur. Un troisième ganglion, de même aspect que le précédent, mesurant 1,5:1 mm., est adhérent à l'artère poplitée, entre les condyles (fig. 23, pl. II).

A *droite* (fig. 24, pl. II), on ne voit qu'un seul ganglion ovalaire et grisâtre, de 2:1,5 mm., accolé à la partie postéro-externe de la veine poplitée, entre les condyles fémoraux.

XVI. — **Fœtus de 34 cm.** (mâle).

La dissection du creux poplité *gauche* ne permet de découvrir qu'un seul ganglion de 1:1,5 mm., situé entre le nerf sciatique poplité interne et la veine poplitée, entre les condyles. (fig. 26, pl. III).

A *droite* (fig. 27, pl. III), immédiatement sous l'aponévrose superficielle, on voit un ganglion arrondi et grisâtre, d'un diamètre de 1,5 mm., situé au niveau du nerf sciatique poplité interne. Un second ganglion, de dimensions et d'aspect analogues, est placé entre le nerf sciatique poplité interne et la

veine poplitée, du côté externe de l'artère poplitée. En avant de cette artère, on trouve un troisième ganglion mesurant 2:1,5 mm.

XVII. — **Fœtus de 36,5 cm.** (femelle).

Du côté *gauche* (fig. 28, pl. III), un ganglion d'apparence trilobée, mesurant environ 1,5:2 mm., se trouve placé sous l'aponévrose, entre la veine saphène externe et la veine poplitée. Exactement à l'embouchure de la veine saphène externe dans la veine poplitée, on découvre un ganglion arrondi et grisâtre; il est situé un peu en dehors de la veine, entre les condyles du fémur. Un dernier ganglion, de mêmes dimensions que le précédent, est placé entre l'artère poplitée et l'articulation du genou.

A *droite* (fig. 29, pl. III), on distingue superficiellement un ganglion arrondi, grisâtre, de 2 mm. de diamètre, adhérent à la veine saphène externe, à quelque distance de son embouchure dans la veine poplitée. Un deuxième ganglion ovalaire et grisâtre, mesurant 2:3 mm., se trouve entre le nerf sciatique poplité interne et la veine poplitée, entre les condyles fémoraux. Dans la profondeur de la région, on découvre un troisième ganglion, accolé à l'artère poplitée, arrondi et de mêmes dimensions que le ganglion superficiel. Enfin, en avant de l'artère poplitée, sur la capsule articulaire, est placé un ganglion arrondi, d'un diamètre de 1 mm.

Examen microscopique.

Les ganglions ont à peu près la même structure fine que chez l'adulte. En effet, la substance médullaire est constituée par des cordons anastomosés, séparés par des sinus remplis d'éléments lymphoïdes. Des follicules bien différenciés se voient au sein de la substance corticale. La capsule conponctive envoie quelques travées à l'intérieur du ganglion et les sinus périfolliculaires, ainsi que le sinus cortical, sont assez peu marqués.

XVIII. — **Fœtus de 37 cm.** (mâle).

Dans le creux poplité *gauche* (fig. 30, pl. III), on ne voit pas de ganglions superficiels, mais, par contre, trois ganglions autour du paquet vasculaire. L'un d'eux se trouve au-dessus

PLANCHE III

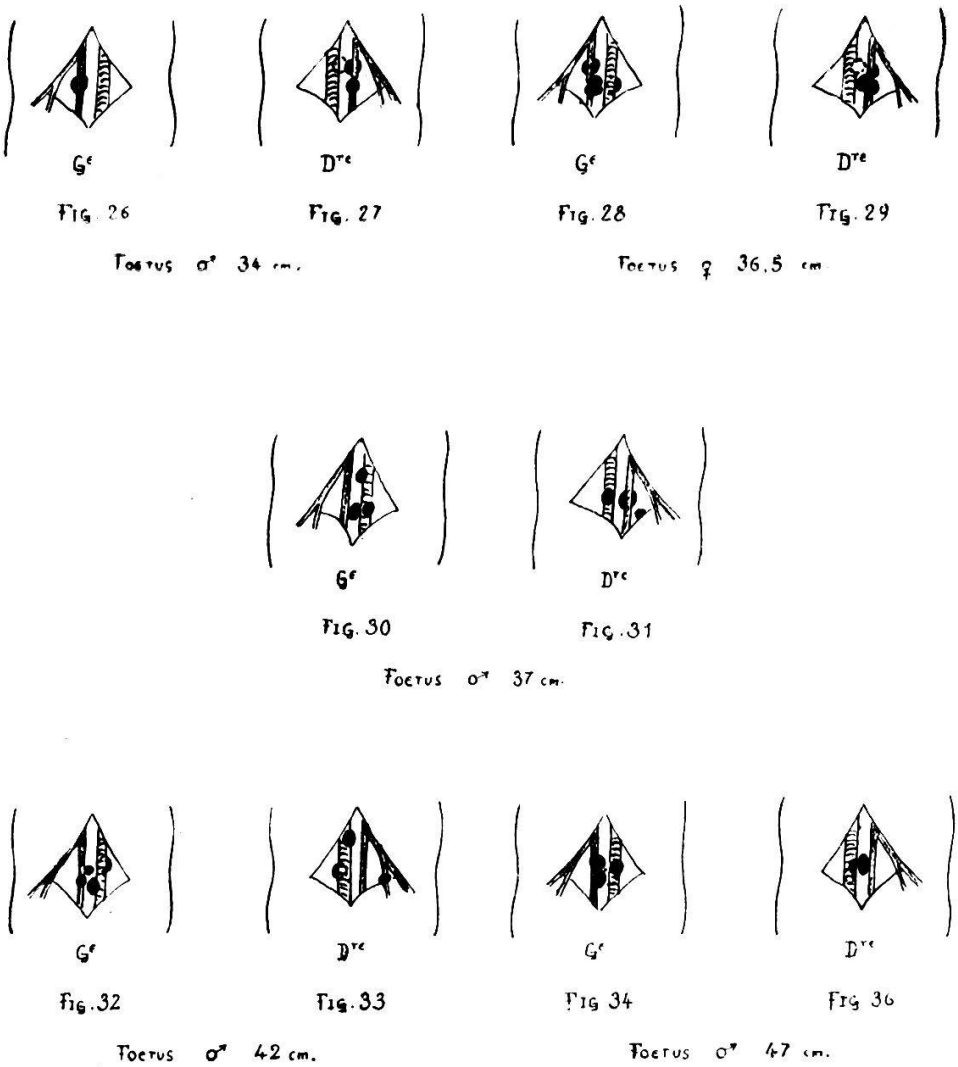

des condyles fémoraux, attaché à la veine poplitée; il est d'apparence grisâtre et mesure 2:1,5 mm. Plus bas, entre les condyles, deux ganglions arrondis, de 2 mm. de diamètre, sont appliqués, l'un sur la veine poplitée, l'autre sur l'artère.

La dissection du creux poplité *droit* permet de déceler la présence d'un ganglion superficiel, arrondi et gris-rosé, mesurant 2 mm. de diamètre seulement, appliqué sur le jumeau externe, à proximité immédiate de la veine saphène externe. Entre les condyles, on trouve deux ganglions (fig. 31, pl. III), dont l'un, mesurant 1 mm. de diamètre, est adhérent à la veine poplitée, et l'autre, atteignant 2:1 mm., est attaché à l'artère poplitée.

XIX. — **Fœtus de 42 cm.** (mâle).

Du côté *gauche*, un ganglion superficiel est attaché à la veine saphène externe, avant son abouchement dans la veine poplitée: de couleur gris-rosée, il mesure environ 1 mm. de diamètre. Accolés aux vaisseaux poplités, on trouve deux ganglions inter-condyliens, dont le plus gros mesure 1:1,5 mm. Plus tard, un ganglion de 2:1,5 mm. est adhérent à l'artère poplitée, à sa partie antéro-interne (fig. 32, pl. III).

Dans le creux poplité *droit* (fig. 33, pl. III), on découvre un ganglion situé parmi les ramifications du nerf sciatique poplité externe, contre le jumeau externe; c'est un corpuscule grisâtre, de 0,5:1 mm., placé immédiatement au-dessous de l'aponévrose superficielle. Un ganglion gris-rosé, de 1 mm. de diamètre, est adhérent aux vaisseaux poplités, au-dessous des condyles. A la partie antéro-interne de l'artère poplitée, se rencontre un troisième ganglion de 2 mm. de diamètre.

Examen microscopique.

La surface des ganglions présente des bosselures dues aux follicules de la substance corticale. Ces derniers sont dépourvus du centre germinatif caractéristique, ainsi que de sinus périfolliculaire, sauf du côté de la capsule où ils sont en rapport avec le sinus cortical, fort réduit chez ce sujet. La substance médullaire, plus pauvre en éléments cellulaires, est peu avancée dans son développement.

XX. — **Fœtus de 47 cm.** (mâle).

A *gauche*, un ganglion superficiel grisâtre, mesurant 3:2 mm., est adhérent à la veine saphène externe, un peu en-dessous de l'axe transversal du losange poplité. Un gros ganglion, de même apparence, atteignant 2,5:3,5 mm., de forme ovoïde, est profondément caché dans la région, en avant de l'artère. Un ganglion plus petit (3:2,5 mm.) est accolé à la veine poplitée, entre les condyles du fémur. Enfin, un ganglion d'égales dimensions est attenant à l'artère poplitée, à la même hauteur (fig. 34, pl. III).

En disséquant la région poplitée *droite*, on découvre un ganglion superficiel, grisâtre et allongé dans le sens vertical, mesurant 2:1,5 mm.; il n'est pas directement en rapport avec la veine saphène externe, mais un peu en dedans de celle-ci.

Un gros ganglion, de 3 : 2,5 mm., est appliqué à la partie externe de l'artère poplitée, entre les condyles du fémur. Enfin, à la partie antérieure de ce vaisseau, contre l'articulation, on découvre un troisième ganglion, d'un diamètre de 2 mm.

Examen microscopique.

Chez ce sujet, la structure des ganglions se rapproche de celle qu'on observe à l'âge adulte. Entourés à leur surface d'une membrane d'enveloppe, les ganglions présentent une zone superficielle, ou corticale, et une zone centrale, ou médullaire. La membrane d'enveloppe, de nature conjonctivo-élastique, renferme des éléments musculaires lisses, rendus très distincts par la coloration à l'hémalun-van Gieson ou l'hémalun-éosine-safran. Par sa face externe, elle se confond avec le tissu conjonctif ambiant. Par sa face profonde, elle émet un certain nombre de travées qui traversent la substance corticale et qui, arrivées dans la substance médullaire, s'anastomosent après division et constituent une charpente à larges mailles traversant la zone médullaire dans toute son épaisseur.

La substance corticale présente des follicules typiques, entourés d'un sinus périfolliculaire plus ou moins développé. Les cordons médullaires sont nettement accusés et les sinus caverneux qui les entourent sont larges et dilatés par la lymphe.

Dans les mailles du tissu réticulé des follicules et des cordons, sont inclus les éléments lymphoïdes : lymphoblastes, lymphocytes, petit mononucléaires. Les lymphoblastes sont des cellules sphériques à cytoplasme abondant, à noyau arrondi et volumineux, pauvre en chromatine. Les lymphocytes sont très abondants dans tout le tissu lymphadénoïde, sauf dans les centres germinatifs. Leur protoplasme est réduit à une mince couche entourant un noyau arrondi, chargé de chromatine. Les sinus renferment, plus particulièrement au niveau de la substance médullaire, des normoblastes, des hématies, des polynucléaires en assez grande quantité et des mononucléaires.

Les leucocytes polynucléaires et les hématies doivent être considérés comme des éléments de passage amenés par la lymphe. Nous avons vu des myélocytes éosinophiles dans l'épaisseur des travées et accompagnant les vaisseaux.

3. — RÉSUMÉ ET CONCLUSIONS

La dissection du creux poplité chez le fœtus humain nous a montré qu'au-dessous de 18 cm. environ, il était difficile, malgré les soins les plus minutieux qu'on prenne dans leur recherche, de déceler sûrement les ganglions lymphatiques. C'est pourquoi les chiffres que nous indiquons en dessous de ces dimensions ne se rapprochent peut-être pas de la réalité autant qu'on le voudrait. La difficulté provient de ce que la région poplitée devient très étroite et de ce que les ganglions échappent à l'examen macroscopique parce que petits, semi-transparents et gélatiniformes. Le microscope nous a permis dans plusieurs cas de découvrir des formations lymphatiques qui avaient échappé à l'œil nu, ou armé d'une loupe.

Nous n'avons pas dénombré plus de quatre ganglions par région poplitée, alors que, chez l'adulte, les auteurs en citent jusqu'à cinq et même six. Les chiffres de trois et quatre se rencontrent régulièrement à partir de 28,5 cm.

La dissection de 19 fœtus nous permet de classer comme suit les ganglions poplités:

1. Ganglion superficiel.
2. Ganglions profonds
   - g. périvasculaires
     - Supracondyliens.
     - Intercondyliens.
   - g. juxta-articulaire.

Le *ganglion superficiel*, que Poirier et Cunéo appellent « ganglion saphène externe », est, dans la majorité des cas, un ganglion isolé, placé immédiatement au-dessus de l'aponévrose superficielle. L'appellation de « ganglion saphène externe » est-elle légitime? Nous ne le croyons pas, du moins en ce qui concerne le fœtus; car, sur les 18 ganglions superficiels que nous avons trouvé, 9 tout au plus méritaient le nom de « saphènes externes », étant adhérents à la veine du même nom, laquelle va, en traversant l'aponévrose, se jeter dans la veine poplitée. Sur les 9 autres, 5 d'entre ces ganglions étaient appliqués contre le muscle jumeau externe, en dehors de la « saphena parva »; des quatre derniers, l'un était accolé au muscle demi-tendineux, un autre se trouvait, sous l'aponévrose superficielle, au niveau du nerf sciatique poplité

interne, un autre dans les ramifications du nerf sciatique poplité externe, et un dernier un peu en dedans de la veine saphène externe. Le terme de « ganglion superficiel » seul nous semble convenir à ce ganglion, lequel, si souvent, n'est pas directement en rapport avec la veine dont on veut en faire le satellite.

Nous croyons avoir vu un ganglion superficiel chez un fœtus de 18 cm., mais ce n'est qu'à partir de 23 cm. que nous l'avons trouvé d'une façon régulière sans pour cela le trouver toujours; parfois, on ne le découvre ni d'un côté, ni de l'autre, tandis que, par ailleurs, on ne le voit que d'un seul côté.

Quant aux dimensions de ce ganglion, il n'est pas exact de dire, comme on le voit chez plusieurs auteurs, qu'il est plus petit ou même très petit, comparativement aux ganglions profonds. Nous l'avons vu, au contraire, souvent tout aussi gros et même plus volumineux que les autres. Par exemple, chez un fœtus de 30,5 cm., le ganglion superficiel mesurait 2 : 1,5 mm., alors que le plus gros des ganglions profonds n'atteignait que 2 : 1 mm.

Les ganglions profonds du creux poplité se trouvent placés en rapports immédiats avec le paquet vasculo-nerveux de la région. On les a divisés en ganglions supra-condyliens, intercondyliens et juxta-articulaires. Si cette classification est quelque peu arbitraire, elle correspond néanmoins assez bien à ce que nous avons trouvé au cours de nos dissections chez le fœtus.

Leur principal caractère est donc leurs rapports avec les vaisseaux poplités; il est vrai, en outre, qu'on les trouve plus ou moins hauts ou bas placés le long de l'artère ou de la veine, ce qui justifierait leur division en supra et intercondyliens, sans qu'il faille pour cela vouloir délimiter deux groupes ganglionnaires bien distincts. Les ganglions se trouvent soit sur l'artère, soit sur la veine, soit à cheval sur les deux.

Le ganglion « juxta-articulaire » est placé en avant de l'artère poplitée, très souvent entre les condyles fémoraux, sur la capsule articulaire du genou. S'agit-il là d'un groupe ganglionnaire bien distinct? On peut se le demander, car entre un ganglion périartériel et un ganglion juxta-articulaire existent tous les intermédiaires. Ce ganglion se rencontre d'une manière

irrégulière. Nous l'avons trouvé 10 fois et, pour la première fois, chez un fœtus de 23 cm.

D'une manière générale, ce sont les ganglions profonds (périvasculaires) que l'on rencontre le plus fréquemment et, à partir de 18 cm., sans exception. En réalité, leur situation et leur nombre sont très variables. Il suffit de lire les observations citées plus haut pour s'en rendre compte. Leur volume varie également et, ce qui est évident, il est d'autant plus grand que le fœtus est plus âgé. Néanmoins, nous avons été frappés de trouver chez un fœtus de 22 cm. un ganglion intercondylien mesurant déjà 2:1,5 mm., dimensions que l'on trouve, par exemple, chez un fœtus de 42 cm.

* * *

Quant à la *structure microscopique* des ganglions aux diverses périodes de la vie fœtale, voici ce que nous pouvons dire en résumé:

Chez le plus jeune fœtus de 4,2 cm., nous ne pouvons pas parler de ganglions proprement dits, mais de « points lymphoïdes » qui en représentent l'ébauche.

C'est au stade de 11,5 cm. que la dissection nous a permis de constater un ganglion, relativement bien distinct, dont la structure fine consistait en une agglomération de lymphocytes remplissant les mailles d'un réseau capillaire sanguin, placée sur le trajet des vaisseaux lymphatiques.

Le sinus cortical nous est apparu chez un fœtus de 16,5 cm.

La différenciation entre la substance corticale et la substance médullaire s'est montrée chez un fœtus de 25 cm. A partir de ce moment-là, les ganglions présentent la même structure que chez l'adulte, mais, à côté des ganglions complètement formés, peuvent en exister d'autres à des stades moins avancés.

* * *

Nous avons résumé nos observations dans le tableau suivant:

FŒTUS		DIMENSIONS				Nombre
		Ganglion superficiel	Ganglions intercondyliens	Ganglions sup. condyliens	Ganglions juxta-articul.	
1. ♀ 4,2 cm.	Dr	—	—	—	—	0
	G.					0
2. ♂ 11,5 cm.	Dr	—	0,10mm-0,20	—	—	1
	G.					0
3. ♀ 13,5 cm.	Dr	—	—	0,2 mm.	—	1
	G.					0
4. ♂ 15,0 cm.	Dr	—	0,75 mm.	—	—	1
	G.		0,5 mm.	1 : 0,5 mm.		2
5. ♂ 16,0 cm.	Dr	—	—	—	—	0
	G.		0,1-0,2 mm.			1
6. ♂ 16,5 cm.	Dr	—	—	0,2 mm.	—	1
	G.					0
7. ♂ 18,0 cm.	Dr	—	0,5 et 0,5mm	—	—	2
	G.	0,5 mm.				1
8. ♀ 19,5 cm.	Dr	—	1 : 1,5 mm.	—	—	1
	G.		1 mm.	1 mm.		2
9. ♂ 22,0 cm.	Dr	—	—	1 mm.	—	1
	G.		2 : 1,5 mm.	0,5 mm.		2
10. ♀ 23,0 cm.	Dr	1,2 : 1 mm.	1,5 : 1 mm.	—	1 mm.	3
	G.	0,5 mm.	1,2 : 1 et 0,5 mm.	1 mm.		4
11. ♂ 25,0 cm.	Dr	1,5 : 1 mm.	0,5 mm.	1 mm.	—	3
	G.		1,5 : 1 mm.			1
12. ♀ 26,0 cm.	Dr	—	1 mm.	—	—	1
	G.	0,75 mm.	1 mm.		1 mm.	3
13. ♀ 28,0 cm.	Dr	0,5 mm.	0,5 mm.	—	1,5 : 1 mm.	3
	G.	1 mm.	1,5 : 1 mm.		1,5 : 1 mm.	3
14. ♂ 30,5 cm.	Dr	2 : 1,5 mm.	—	1 mm,	1,5 mm.	3
	G.	1 : 0,5 mm.	1 mm.	0,5 mm.	2 : 1 mm.	4
15. ♂ 33,5 cm.	Dr	—	2 : 1,5 mm.	—	—	1
	G.	1 mm.	1,5 : 1 mm,	2 : 1 mm.		3
16. ♂ 34,0 cm.	Dr	1,5 mm.	1,5 mm.	—	—	2
	G.		1,5 : 1 mm.		2 : 1,5 mm.	2
17. ♀ 36,5 cm.	Dr	2 mm.	2:3 et 2 mm.	—	1 mm.	4
	G.	1,5 : 2 mm.	1,5 : 2 mm.		1,5 : 2 mm.	3
18. ♂ 37,0 cm.	Dr	2 mm.	1 et 2:1 mm.	—	—	3
	G.		2 et 2 mm.	2 : 1,5 mm.		3
19. ♂ 42,0 cm.	Dr	0,5 : 1 mm.	1 et 2 mm.	—	—	3
	G.	1 mm,	2 et 2 mm,	2 : 1,5 mm.		4
20. ♂ 47,0 cm.	Dr	2 : 1,5 mm.	3 : 2,5 mm.	—	2 mm.	3
	G.	3 : 2 mm.	3,5 : 2,5 mm. 3 : 2,5 mm.		2,5:3,5 mm.	4

BIBLIOGRAPHIE

BARTELS. — Das Lymphgefässystem. Lymphoglandulæ poplitæ, p. 186 et 187, 1909.

— Ueber Neubildung von Lymphdrüsen in der Cubitalgegend. Arch. f. Anat. u. Physiolog., p. 85, 1909.

BICHAT. — Anatomie générale, tome II, p. 441, 1821.

BLANDIN. — Traité d'Anatomie topographique, pl. XIX, 1834.

BOCK. — Handbuch der Anatomie des Menschen, tome I, p. 485, 1838.

BOREL. — Etude anatomo-microscopique des ganglions inguinaux-cruraux chez le fœtus humain. Thèse de Lausanne, 1924.

BOURGERY et CLAUDE BERNARD. — Traité complet de l'anatomie de l'homme, tome IV, p. 150, 1867-1871.

BOYER. — Traité complet d'Anatomie, tome III, p. 257, 1815.

BRESCHET. — Le système lymphatique, p. 310, 1836.

BUNTING. — The histology of lymphatic gland. Journ. of Anat. and physiolog. 1905, p. 179.

CHAUSSIER et ADELON. — Dictionnaire des Sciences médic., 1818, art. lymphatique.

CHIEWITZ. — Zur Anatomie einiger Lymphdrüsen im erwachsenen und foetalen Zustande. Arch. f. An. u. Physiol. Abt. 1881, p. 345.

COOKE. — Tablet of Anatomy and Physiolog., 1878, p. 202.

CRUISHANKS (cité par Bartels). — The Anatomy of the absorbing vessels of the Human body, 1786.

CRUVEILHIER. — Traité d'Anatomie descriptive, t. III, p. 145, 1843.

DECHAMBRE. — Dict. encyclop. des Sciences, tome VII, p. 125, 1873.

GULLAND. — The developpement of adenoïde tissue with special reference to the tonsils and thymus. Reports of laboratory of the royal college of physicians. Bd III, 1891.

HOYER. — Beitrag zur Kenntniss der Lymphdrüsen. Arch. f. mikr., vol. 34, p. 208, 1889.

HEMPEL. — Anfangsgründe der Anatomie, p. 745, 1801.

HENLE. — Gründriss der Anatomie des Menschen, p. 117, 1888.

JEANRENAUD. — Etude anatomo-microscopique des ganglions lymphatiques du mésentère chez le fœtus humain. Thèse de Lausanne, 1921.

KLING. — Studien über die Entwicklung der lymphdrüsen beim Menschen. Arch. f. mikr. Anat. Bd. 63, p. 575, 1904.

KUBORN. — Guide de dissection et résumé d'Anatomie topographique, p. 340, 1890.

LUSCHKA. — Der Anatomie des Menschen, t. III, p. 469, 1865.

MALPIGHI. — Marcelli Malpighi de structura glandularum conglobatorum consimiliumque partium epistolæ.

MASCAGNI (cité par Bartels). — Vasorum lymphaticorum descriptio et ichnographia, 1787.

MASSE. — Traité pratique d'Anatomie descriptive, p. 558, 1858.

MAYGRIER. — Manuel de l'Anatomiste, 1818, p. 543.

MINOT. — Lehrbuch der Entwicklungsgesch., p. 416, 1894.

POIRIER et CHARPY. — Traité d'Anatomie humaine, tome II, p. 1122, 1902.

POULET et SARAZIN. — Traité d'Anatomie topographique, tome II, 1869.

RANVIER. — Morphologie et développement du système lymphatique. Arch. Anat, micr., tome I, p. 149, 1897.

RETTERER. — Structure, développement et fonctions des ganglions lymphatiques. Journ. d'an. et physiol., vol. 37, p. 698, 1901.

RICHET. — Traité pratique d'Anatomie médico-chirurgicale, p. 1037, 1860.

SAPPEY. — Traité d'Anatomie descriptive, tome II, p. 821, 1876.

SAXER. — Ueber die Entwicklung und der Bau der Normalen Lymphdrüsen und die Entstehung den roten und weissen Blutkörpschen. An. Heft, T. I, Abt. 363, 1896.

TANASESCO. — Lymphatiques de l'articulation du genou. An. Anz. Bd. 39. N. 17/18, p. 490-494, 1913.

TESTUT et JACOB. — Traité d'Anatomie topographique, p, 1000, 1914.

TESTUT et VIALLETON. — Traité d'Anatomie, tomes II et IV. Embryologie 1911.

TILLAUX. — Traité d'Anatomie topographique, 1879.

TOURNEUX. — Précis d'embryglogie humaine, 1909.

VIERORDT. — Anatomische, physiologische und physikalische, Daten und Tabellen, p. 180, 1906.

WINSLOW. — Exposition anatomique de la structure du corps humain, tome IV, 1752.