Zeitschrift: Archives des sciences physiques et naturelles
Herausgeber: Société de Physique et d'Histoire Naturelle de Genève
Band: 1 (1919)

Artikel: Une déformation des mâchoires chez le rat albinos
Autor: Bujard, Eugène
DOI: https://doi.org/10.5169/seals-742174

Nutzungsbedingungen
Die ETH-Bibliothek ist die Anbieterin der digitalisierten Zeitschriften auf E-Periodica. Sie besitzt keine Urheberrechte an den Zeitschriften und ist nicht verantwortlich für deren Inhalte. Die Rechte liegen in der Regel bei den Herausgebern beziehungsweise den externen Rechteinhabern. Das Veröffentlichen von Bildern in Print- und Online-Publikationen sowie auf Social Media-Kanälen oder Webseiten ist nur mit vorheriger Genehmigung der Rechteinhaber erlaubt. Mehr erfahren

Conditions d'utilisation
L'ETH Library est le fournisseur des revues numérisées. Elle ne détient aucun droit d'auteur sur les revues et n'est pas responsable de leur contenu. En règle générale, les droits sont détenus par les éditeurs ou les détenteurs de droits externes. La reproduction d'images dans des publications imprimées ou en ligne ainsi que sur des canaux de médias sociaux ou des sites web n'est autorisée qu'avec l'accord préalable des détenteurs des droits. En savoir plus

Terms of use
The ETH Library is the provider of the digitised journals. It does not own any copyrights to the journals and is not responsible for their content. The rights usually lie with the publishers or the external rights holders. Publishing images in print and online publications, as well as on social media channels or websites, is only permitted with the prior consent of the rights holders. Find out more

Download PDF: 08.07.2025

ETH-Bibliothek Zürich, E-Periodica, https://www.e-periodica.ch

A Paris, d'après l'aimable indication fournie par M. Alfred Angot, directeur du Bureau central météorologique de France en envoyant les derniers « Bulletins », le minimum absolu de pression est à la même date qu'à Genève: le 24 décembre 1821. Il est de 719^{mm}.4 réduit au niveau de la mer. Vient ensuite le minimum du 18 novembre 1916 : 722^{mm}.3. Ce jour-là le centre de la dépression, peu étendue d'ailleurs, a passé très près de Paris au nord-ouest, et la pression augmentait assez sensiblement du côté de la Suisse. Le 5 janvier 1919 au contraire la dépression était très étendue et la pression, réduite au niveau de la mer, était presque la même à Paris et à Genève. On ne sait naturellement pas quelle était la répartition des pressions le 24 décembre 1821, les cartes météorologiques datant seulement de 1863.

Séance du 6 février 1919.

Eugène Bujard. — *Une déformation des mâchoires chez le rat albinos.*

Il s'agit d'un rat jeune encore et ne mesurant que 12 cm du museau à la racine de la queue. Il présente un défaut d'engrènement des incisives avec torsion de la mandibule vers la droite. Ceci a eu pour conséquence un manque d'usure des incisives, qui se sont incurvées et allongées outre mesure. Les incisives inférieures, trois fois plus longues que normalement, font saillie à droite. L'incisive gauche, plus profonde, s'enfonce dans le vestibule droit; son frottement a déterminé un épaississement de la muqueuse et la formation, au niveau du diastème, d'un cal fibreux sur le bord du maxillaire supérieur. L'incisive droite, plus superficielle, a usé la lèvre et provoqué une perte de substance triangulaire dont les bords sont cicatrisés. Les incisives supérieures sont déviées à gauche; elles sont recourbées en demi-cercle et se perdent dans le vestibule; les lèvres les recouvrent presque complètement. L'examen du squelette nous montrera que l'incisive supérieure gauche se termine librement dans le vestibule, tandis que la droite enchâsse son extrémité dans la voûte palatine, latéralement au trou incisif droit.

Cet examen du squelette révèle d'autres anomalies, invisibles extérieurement. La rangée des molaires fait défaut à gauche sur les deux maxillaires ; à droite, seules les deux premières molaires sont apparues.

Les deux mandibules présentent un amoindrissement de l'angle mandibulaire, de l'apophyse coronoïde et du condyle. La longueur de ce dernier équivaut aux deux tiers du condyle d'un rat normal de même taille. L'échancrure sigmoïde en est d'autant plus large et moins creuse. La mandibule gauche, plus grêle, est à peu près normale, à part l'anomalie dentaire déjà signalée. La mandibule droite, plus massive, est déformée au niveau de sa branche montante. Toute cette région est un complexe de rugosités et de perforations, indiquant une lésion qui était masquée, sur les deux faces de la mandibule, par un gros cal fibreux.

Le crâne est légèrement déformé par la torsion à droite du massif maxillo-nasal et, comme corollaire, la déviation à gauche des deux incisives supérieures. Cette torsion paraît due à un raccourcissement du maxillaire supérieur droit. L'arcade zygomatique droite est plus incurvée que la gauche. Les arcades dentaires sont plus courtes que chez le rat normal de même taille. L'arcade droite ne porte que deux molaires et la gauche est réduite à un massif osseux à la base de la racine jugale de l'arcade zygomatique.

Quant aux parties molles, le seul fait à relever est une hypertrophie de la musculature massétérine à droite. Chez le rat, comme chez les rongeurs en général, le masséter comprend deux faisceaux principaux. L'un, superficiel, est formé de fibres obliques insérées en éventail sur l'angle mandibulaire ; il se termine par un tendon agrafé sur le maxillaire supérieur, en avant et au dessous du trou sous-orbitraire. Son action est d'élever et de projeter en avant la mandibule. L'autre, profond, est composé de fibres verticales insérées sur la crête massétérine de la mandibule ; il se fixe sur l'apophyse zygomatique et les parties basses de l'orbite. Il est avant tout élévateur de la mâchoire et exerce une pression puissante au niveau des molaires. L'hypertrophie intéresse ici surtout le masséter profond ; sa valeur est telle que l'épaisseur totale des masseters est double à droite. Les

temporaux, muscles élévateurs et légèrement rétracteurs de la mandibule sont normaux.

L'intérêt principal de cette déformation nous a paru, cependant, résider dans les modifications de la structure intérieure des maxillaires. Pour l'étudier, nous avons éclairci la pièce par la méthode de SPALTEHOLTZ, après coloration à l'alizarine.

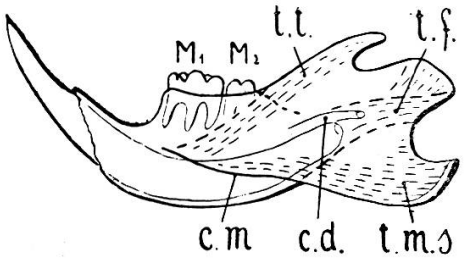

Fig. 1. — Mandibule gauche d'un rat normal.

Chez le rat normal (fig. 1), la mandibule est essentiellement constituée par un levier courbe, qui forme un tube osseux logeant l'incisive. Dans la concavité de ce levier, repose le massif alvéolaire des molaires. Ce levier se continue jusqu'au-dessous du condyle par une *trajectoire fondamentale (t. f.)* dont les tra-



Fig. 2. — Mandibule gauche du rat anormal.

vées encadrent l'orifice du canal dentaire *(c. d.)*. Celui-ci se prolonge en avant le long du bord cranial du levier mandibulaire. Le condyle s'appuie sur la trajectoire fondamentale par un faisceau de trabécules obliques. Sur le levier, se fixent, à angle aigu, les deux trajectoires musculaires principales, la *trajectoire du temporal (t. t.),* élévation et rétraction de la mandibule, et la *trajectoire du masseter superficiel (t. m. s.),* protraction et élévation. La *trajectoire du masseter profond,* élévation de la man-

dibule et pression des molaires, s'implante verticalement sur la crête massétérine *(c. m.)*. Elle est peu puissante.

Chez le rat anormal, cette structure est modifiée parallèlement aux modifications musculaires.

La mandibule gauche (fig. 2) a une structure presque normale, mais ses deux trajectoires musculaires *(t. t.* et *t. m. s.)* sont très affaiblies. L'allongement de la racine incisive a déformé le canal dentaire *(c. d.)* qui dessine une concavité ventrale très nette. Le massif osseux des molaires est atrophié ; on y retrouve les traces de deux alvéoles.

La mandibule droite est plus déformée (fig. 3). Tout l'effort masticateur s'est porté sur les molaires droites, du fait de leur

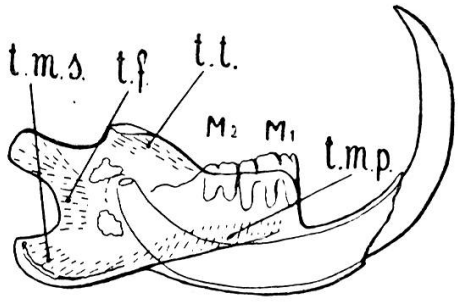

Fig. 3. — Mandibule droite du rat anormal.

absence à gauche et du défaut d'engrènement des incisives. La courbure du levier est plus forte. La racine incisive fait saillie sur la face latérale et y détermine une tubérosité anormale, à la base de l'apophyse coronoïde. La trajectoire fondamentale *(t. f.)* plus large que normalement, est discontinue. Deux grosses lacunes ont détruit la branche montante du maxillaire à son niveau. La trajectoire du temporal *(t. t.)* est très faible. La trajectoire du masseter superficiel *(t. m. s.)* est à peine marquée ; elle se confond peu à peu avec la trajectoire du masseter profond *(t. m. p.)*, qui est très puissamment développée.

En résumé, il y a, de chaque côté, effacement des trajectoires du temporal et du masseter superficiel. L'action de ces muscles se borne ici à la fermeture de la bouche. La protraction et la retraction de la mandibule sont devenues inutiles par le défaut d'engrènement des incisives[1]. A droite, la trajectoire du masseter pro-

[1] Le racourcissement du condyle paraît dépendre de cette même action, suppression du mouvement de rongement.

fond s'est, par contre, hypertrophiée parallèlement au développement musculaire destiné à produire tout l'effort masticateur, localisé sur les molaires droites. Les lacunes et irrégularités de la branche montante droite ne paraissent pas dues à la cicatrisation d'une fracture; il n'y a ni raccourcissement, ni déplacement de la région. Elles paraissent plutôt être le résultat d'un travail de modelage, c'est-à-dire d'adaptation progressive de l'os aux nouvelles conditions mécaniques.

La déformation que nous venons de décrire est connue de tous les éleveurs de rats albinos. Elle n'est cependant pas très fréquente. C'est la première que nous ayons observée depuis une quinzaine d'années, quoique l'élevage du laboratoire comprenne chaque année une cinquantaine de rats en moyenne. Nous avons retrouvé un cas plus ancien dans les collections.

La cause de cette malformation est diffcile à déterminer. En 1903, Wiedersheim [1] décrit un cas semblable, mais avec distorsion inverse des incisives et formule dentaire complète. Il admet, en l'absence de toute fracture, une paralysie unilatérale de la musculature masticatrice.

Le fait principal de notre observation, paraît avoir été la disparition des molaires gauches. Il se serait produit ainsi un déséquilibre dans la mastication, avec hypertrophie du masseter profond droit. Cette hypertrophie unilatérale aurait fait dévier peu à peu la mandibule à droite, supprimant l'engrènement des incisives, qui se sont dès lors allongées et incurvées indéfiniment. La disparition des molaires a dû être précoce, sans cependant remonter à une atrophie folliculaire, puisqu'on retrouve les traces des deux alvéoles sur la mandibule gauche.

Léon-W. Collet et R. Mellet. — *Le lac Ritom (Haute Léventine, Tessin). — Provenance de l'hydrogène sulfuré. — Abaissement du niveau du lac de 30 m.*

Le lac Ritom était formé, avant l'abaissement de son niveau par l'Administration des Chemins de fer fédéraux, de deux nappes d'eau superposées de minéralisation très différente : une nappe de surface contenant une eau aérée, faiblement minéra-

[1] Wiedersheim. *Ueber ein abnormes Rattengebiss.* Anat. Anz., 1903, vol. 22, p. 569-573.