Zeitschrift: Acta Tropica

Herausgeber: Schweizerisches Tropeninstitut (Basel)

Band: 22 (1965)

Heft: 3

Artikel: "Gelenk- und Visceralgicht" bei Panzerechsen ("Tomistoma schlegelii" und "Gavialis gangeticus") ("Reptilia, Crocodylia")

Autor: Frank, Werner

DOI: https://doi.org/10.5169/seals-311270

Nutzungsbedingungen

Die ETH-Bibliothek ist die Anbieterin der digitalisierten Zeitschriften auf E-Periodica. Sie besitzt keine Urheberrechte an den Zeitschriften und ist nicht verantwortlich für deren Inhalte. Die Rechte liegen in der Regel bei den Herausgebern beziehungsweise den externen Rechteinhabern. Das Veröffentlichen von Bildern in Print- und Online-Publikationen sowie auf Social Media-Kanälen oder Webseiten ist nur mit vorheriger Genehmigung der Rechteinhaber erlaubt. Mehr erfahren

Conditions d'utilisation

L'ETH Library est le fournisseur des revues numérisées. Elle ne détient aucun droit d'auteur sur les revues et n'est pas responsable de leur contenu. En règle générale, les droits sont détenus par les éditeurs ou les détenteurs de droits externes. La reproduction d'images dans des publications imprimées ou en ligne ainsi que sur des canaux de médias sociaux ou des sites web n'est autorisée qu'avec l'accord préalable des détenteurs des droits. En savoir plus

Terms of use

The ETH Library is the provider of the digitised journals. It does not own any copyrights to the journals and is not responsible for their content. The rights usually lie with the publishers or the external rights holders. Publishing images in print and online publications, as well as on social media channels or websites, is only permitted with the prior consent of the rights holders. Find out more

Download PDF: 10.07.2025

ETH-Bibliothek Zürich, E-Periodica, https://www.e-periodica.ch

Aus dem Zoologischen Institut der Landwirtschaftlichen Hochschule
Stuttgart-Hohenheim (Direktor: Prof. Dr. O. PFLUGFELDER).

«Gelenk- und Visceralgicht» bei Panzerechsen (*Tomistoma schlegelii* und *Gavialis gangeticus*) (*Reptilia, Crocodylia*).[1, 2]

Von WERNER FRANK.

Einleitung.

Die Ablagerung von Harnsäure bzw. harnsauren Salzen in den Gelenkkapseln ist eine Erscheinung, die in der Humanmedizin unter der Bezeichnung «Gicht» schon lange bekannt ist. Eigentümlicherweise existieren dagegen ähnliche Befunde von Tieren nur vereinzelt. So ist Gicht nur bei Hunden bekannt geworden, während für die übrigen Mammalier diese pathologischen Veränderungen bisher nicht zur Beobachtung gelangten. Bei Vögeln kommen zu diesen Erscheinungen, vorwiegend beim Farmgeflügel, aber auch bei Papageien u. a., noch weit häufiger pathologische Veränderungen der inneren Organe, der serösen Häute usw. hinzu, bei denen Urate in diesen Geweben abgelagert werden. Man bezeichnet diese Erkrankung meist als «viscerale- oder Eingeweidegicht», wobei allerdings keine Übereinstimmung mit der humanen Gicht ausgedrückt werden soll. In einer Publikation hat SILLER (1959) diese Fragen eingehend behandelt. — Nur ganz vereinzelte Befunde von Gicht liegen dagegen von der 2. Gruppe der Sauropsiden, den Reptilien vor (APPLEBY & SILLER, 1960; SOERENSEN u. Mitarb., 1962). Bei Amphibien und Fischen konnten Harnsäureablagerungen bisher nicht beobachtet werden. Die Sektion eines Ganges-Gavials *(Gavialis gangeticus)* und eines Sunda-Gavials *(Tomistoma schlegelii)* erbrachte so eindeutige Befunde, daß es wert erscheint, diesem Problem eine ausführliche Publikation zu widmen, zumal derartig umfangreiche Urateinlagerungen bisher in den inneren Organen nicht beschrieben wurden.

Material und Methode.

1. Ein Sunda-Gavial, *Tomistoma schlegelii* (S. Müller) 1838, Weibchen, Größe: 1,55 m. Das Tier lebte im Zoologischen Garten Stuttgart «Wilhelma» seit März 1959, es hatte bei seiner Ankunft ca. 0,55 m Größe. Nach Literaturangaben (KLINGELHÖFER, 1959) werden die Tiere in Freiheit ca. 4,5 m groß, so daß es sich hier um ein nur schwach halberwachsenes Tier gehandelt hat. Der Tod des Tieres erfolgte am 18. 7. 1963, 12.00 Uhr, die Sektion in der Zeit von 14.00—16.00 Uhr.

---

[1] Der Direktion der «Wilhelma» (Herrn Ehrensenator A. SCHÖCHLE sowie seinem Assistenten Herrn Dr. W. NEUGEBAUER) möchte ich wiederum für die großzügige Unterstützung meiner Arbeiten recht herzlich danken.

[2] Dank sei auch der Deutschen Forschungsgemeinschaft gesagt, die meine parasitologischen Untersuchungen unterstützt, durch die ich in den Besitz auch dieses Materials gelangte.

2. Ein Ganges-Gavial, *Gavialis gangeticus* (Gmelin-Linné) 1789, mit einer Länge von ca. 1 m. Bei Zugrundelegung der Literaturangaben über die Größe (bis 6,5 m SMITH, 1931; RUST, 1937) muß das Tier als jung angesprochen werden. Der Gavial lebte seit 2. 5. 1958 in der «Wilhelma». Es handelte sich um ein Tier eines Direktimportes von 2 Exemplaren, von denen das eine wenige Monate danach einging und leider keiner Sektion unterzogen wurde. Das 2. Tier lebte bis 18. 4. 1963; die Sektion wurde aber erst am 22. 4. vorgenommen[3]. Für die histologische Auswertung war dieses Material nicht mehr brauchbar. — Interessant ist dabei noch, daß das Tier in den fast 5 Jahren seiner Gefangenschaft nur um etwa 60 cm gewachsen war, ein Zuwachs, der auch bei Berücksichtigung des langsamen Wachstums des Gavials als äußerst gering anzusehen ist.

Das bei der Sektion entnommene Gewebsmaterial wurde teils in Susa, teils in 4% Formalin und teils in absol. Alkohol fixiert. Die Paraffinschnitte wurden mit einer Kernechtrotkombination gefärbt (Susa-Material) oder speziellen Harnsäurenachweisverfahren unterzogen. Besonders gut bewährt hat sich dabei die Hexamin (Hexamethylentetramin)-Silbermethode (siehe PEARSE, 1960, S. 720/949) sowie die Carmin-Methode (ROMEIS, 1948).

Ergebnisse.

a) Pathologisch-anatomischer Befund.

Beide zur Sektion gelangten Tiere zeigten einige Tage vor ihrem Tod Lähmungserscheinungen der Hinterextremitäten. Beim Ganges Gavial war noch zusätzlich der Schwanz praktisch bewegungsunfähig. Außerdem hatte dieses Tier ausgedehnte Ödeme, die im Bereich des Beckens begannen und sich bis zu den Fußwurzelknochen ausdehnten. Bei *Tomistoma* traten diese Erscheinungen nicht so auffällig zutage, waren aber vorhanden. — Die Besprechung der Ergebnisse, insbesondere des histologischen Befundes, erfolgt weitgehend nach dem Material von *Tomistoma,* da dieses Tier sofort nach dem Tod bearbeitet werden konnte. Grundsätzlich stimmte aber das makroskopische Bild der Erkrankung bei beiden Tieren überein, nur daß die sichtbaren Veränderungen beim Ganges Gavial nicht so ausgeprägt waren.

Die Eröffnung der Leibeshöhle ließ bei beiden Panzerechsen schwere pathologische Veränderungen erkennen. Die Bindegewebskapseln von Leber, Lunge, Milz und Niere waren mit einer trockenen, kalkig-weißen, schuppigen Masse überzogen. Das Herz machte einen auffallend kleinen, schlaffen Eindruck. Das Pericard war dickwandig und lag dem Myocard ziemlich dicht an. Der gesamte Herzmuskel war mit einem ca. 1 mm dicken, kalkig-weißen Belag überzogen (Abb. 1).

---

[3] Herrn Dr. HEINZ STREBLE, der während meiner Abwesenheit die Sektion vornahm, möchte ich auch an dieser Stelle recht herzlich danken.

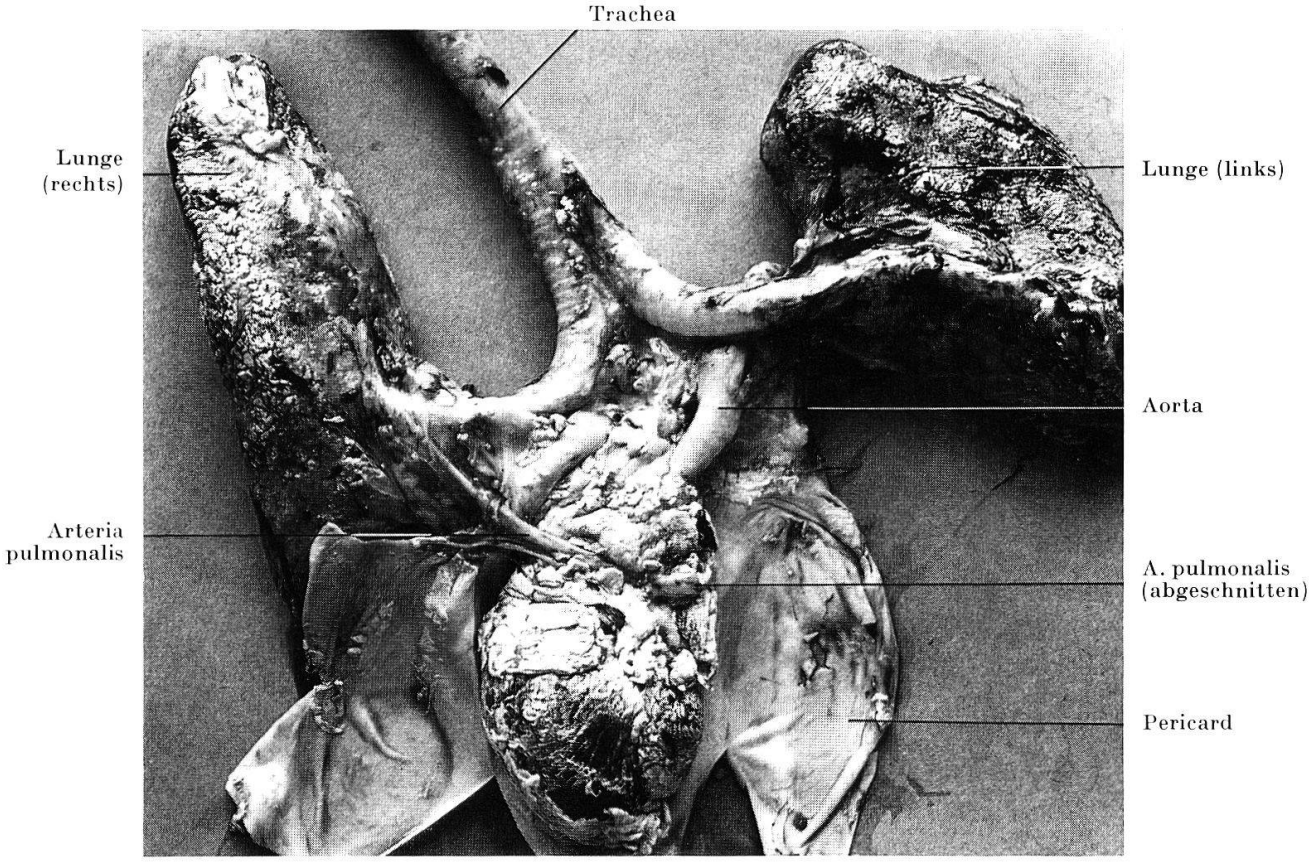

Abb. 1. Herz mit eröffnetem Herzbeutel mit Trachea und den beiden Lungenflügeln von *Tomistoma schlegelii.* Ventralansicht.

Beim Anschnitt der Organe (Leber, Lunge, Milz, Pankreas, Niere) zeigte sich, daß auch diese Organe mit vielen weißen, ½ bis mehrere Millimeter großen Konglomeraten durchsetzt waren, die in der Leber, Pankreas und Milz «Nester« bildeten. Infolge ihrer Konsistenz dürfte die Bezeichnung Urat-Tophus gerechtfertigt sein (Abb. 2). Der Ureter war prall gefüllt mit dieser weißlichen, körnigen Masse. — Das Myocard selbst zeigte keine solchen makroskopisch sichtbaren Einlagerungen.

Die Vermutung, daß es sich bei den beschriebenen weißen Knötchen um Urate gehandelt hat, ließ sich später durch histochemische Nachweise erhärten. Auf Grund dieser Vermutung wurde auch das Skelett einer eingehenden Untersuchung unterzogen. Es konnte dabei festgestellt werden, daß nicht nur der Knorpelüberzug über den großen Gelenkköpfen (Becken-Oberschenkel) mit weißen Schüppchen besetzt, sondern auch die Synovialflüssigkeit mit weißen, grießartigen Massen angefüllt war. Solche Befunde ließen sich aber nicht nur bei den großen Gelenken erheben, sondern auch in den Zehengelenken, ja sogar zwischen einzelnen Wirbelkörpern.

Pathologisch-anatomisch dürfte es sich hier um eine ausge-

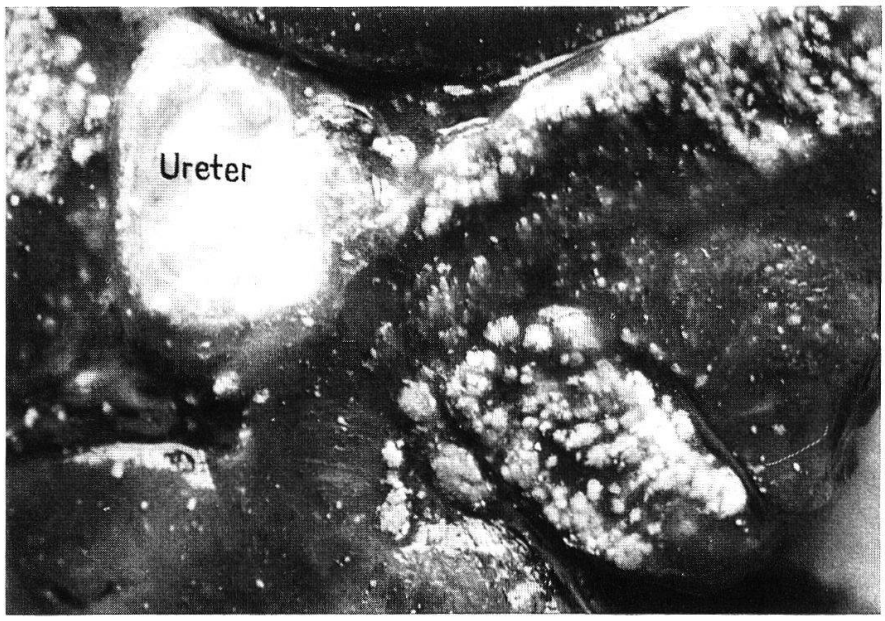

Abb. 2. Schnittfläche der Niere von *Tomistoma*. Der prall mit Uraten gefüllte Ureter sowie die vielen Uratdepots im Nierengewebe sind deutlich zu sehen.

prägte Form der als Visceral- und Gelenkgicht bezeichneten Erscheinung gehandelt haben. Es sei aber darauf hingewiesen, daß die Bezeichnung «Gicht» nicht mit dem Begriff der humanen Gicht identifiziert werden soll, sondern daß es sich um eine Veränderung handelt, die sich mehr mit den Uratablagerungen vergleichen läßt, wie sie beim Geflügel beobachtet werden. Auffallend war, daß die Urateinlagerungen in den Bindegewebskapseln, den serösen Häuten usw., diesen Geweben ein ausgesprochen «trockenes» Aussehen verliehen. Auch beim Betasten fühlten sich die Organe trocken an; diese Erscheinung war aber auf die Oberflächen der Organe beschränkt, während beim Anschnitt das Gewebe mit Ausnahmen der erwähnten weißen Einlagerungen normale Feuchtigkeit aufzuweisen schien. Diese erheblichen, makroskopisch sichtbaren pathologischen Veränderungen ergaben auch bei der histologischen Untersuchung eindeutige Befunde.

b) Histologischer Befund

Zur Untersuchung wurden Gewebestücke von Herz, Leber, Lunge, Milz, Pankreas und Niere verwendet. Da das mikroskopische Bild in den Organen recht verschieden war, soll die Besprechung der Ergebnisse getrennt durchgeführt werden.

Die Histamin-Silbermethode nach Gomori lieferte sehr klare Bilder der in den Geweben eingelagerten Urate. Auch ganz kleine

Anhäufungen ließen sich damit klar darstellen. Bei Vorbehandlung der Schnitte mit Lithiumcarbonatlösung und nachfolgender Histamin-Methode traten keine Schwärzungen mehr auf, ein weiterer Beweis, daß es sich bei den in Frage stehenden Strukturen um Urate gehandelt hat.

Die Ablagerung der Urate dürfte in den Geweben allerdings nicht nur als Kristalle erfolgen, sondern wohl häufig in mehr amorpher Form. Das häufigste Bild, das man bei der Betrachtung histologischer Präparate sieht, sind Urattophi in Form von Rosetten mit vielen nadelförmigen, radiär angeordneten Kristallen (Abb. 3). Bei ganz kleinen Depots kann das Zentrum weitgehend fehlen, so daß im mikroskopischen Bild nur dünne Kristallnadeln zu erkennen sind. Die nadelförmigen «Strahlen» zeigen, daß das Uratmaterial auch nicht gleichmäßig eingelagert wird, sondern sich wie in Form feinster Tröpfchen auf einem Eiweißfaden aufgelagert hat. Solche Details sind allerdings nur bei dieser Methode, nicht aber z. B. bei der Carmin-Methode (ROMEIS, 1948) zu erkennen. Nach diesem Verfahren behandelte Schnitte zeigen eine Struktur, die durchgehende Kristalle erkennen läßt. Dies beruht aber wahrscheinlich darauf, daß sich mit dieser Methode nur die

Abb. 3. Die Abbildung zeigt die vielen nadelfeinen Kristalle, die von einem Zentrum aus, radiär in das Gewebe eindringen (Niere). Am rechten Bildrand der Beginn einer bindegewebigen Abkapselung und gleich daneben wiederum die Ausfällung einer neuen, kleinen Uratrosette (Carmin-Methode).

größeren Uratdepots darstellen lassen und die kleinen Kristalle infolge ihrer Farblosigkeit weniger gut zu erkennen sind, aber nur hier Einzelheiten deutlich hervortreten. Da die «Strahlen» der Rosetten ungefärbt bleiben, handelt es sich um Mononatriumurat (Abb. 3).

Auffallend ist, daß die Urateinlagerungen anscheinend wahllos über die Gewebe verteilt sind. Nur in der Niere ist eine Beschränkung auf die Tubulizone vorhanden, während die Schicht der Glomeruli weitgehend frei davon ist.

Zelluläre Abwehrreaktionen gegen diese Urateinlagerungen sind an solchen Präparaten nur mangelhaft zu erkennen. Nur in den Fällen, in denen es zu einer riesigen Anhäufung gekommen ist, also Bezirke von 1 bis 3 mm Durchmesser entstanden sind, ist eine bindegewebige Abkapselung sichtbar. Um solche Abwehrreaktionen des Gewebes darzustellen, müssen Präparate verwendet werden, die in «Susa» bzw. Formalin fixiert worden sind. Hier fehlen allerdings die Urate, aber die Stellen sind sehr gut zu sehen, und es lassen sich alle zellulären Besonderheiten ohne Überlagerung durch Urate darstellen. — Eine Beschränkung der Uratansammlungen auf einzelne Zellen ließ sich nie feststellen, sondern die Tophi scheinen nach Art eines Kristalls zu wachsen, ohne Rücksicht auf Zellgrenzen.

Herz

Der makroskopisch gut sichtbare weiße «Panzer», der sich um den ganzen Herzmuskel gelegt hatte, läßt sich auch im histologischen Präparat histochemisch einwandfrei darstellen; er ist hier bereits ohne Mikroskop als schwarzer Saum zu sehen. Es handelt sich dabei um eine Schicht von 70 μ bis 1000 μ Mächtigkeit. Das Urat ist in das Epicard eingelagert, wobei sich bei Anwendung der Histamin-Silbernitrat-Methode eine ziemlich homogene, geschwärzte Zone ergibt, die aus vielen meist parallel gelagerten Nadeln gebildet wird; gegen das Myocard zu sieht man aber häufig bereits eine radiäre, senkrecht zur Oberfläche der Muskulatur verlaufende Orientierung der Nadeln. Das Myocard selbst ist ebenfalls nicht frei von Harnsäureausfällungen, die sich hier wiederum in charakteristischer, sternförmiger Anordnung vorfinden. Allerdings treten diese Kristalle nur sehr selten auf. Es ist aber trotzdem auffallend, daß sich solche Uratdepots in einem derartig aktiven Muskel wie dem Herzen überhaupt bilden können. In der unmittelbaren Umgebung der Urate traten viele Abwehrzellen auf, und die Herzmuskelfasern sind weitgehend deformiert.

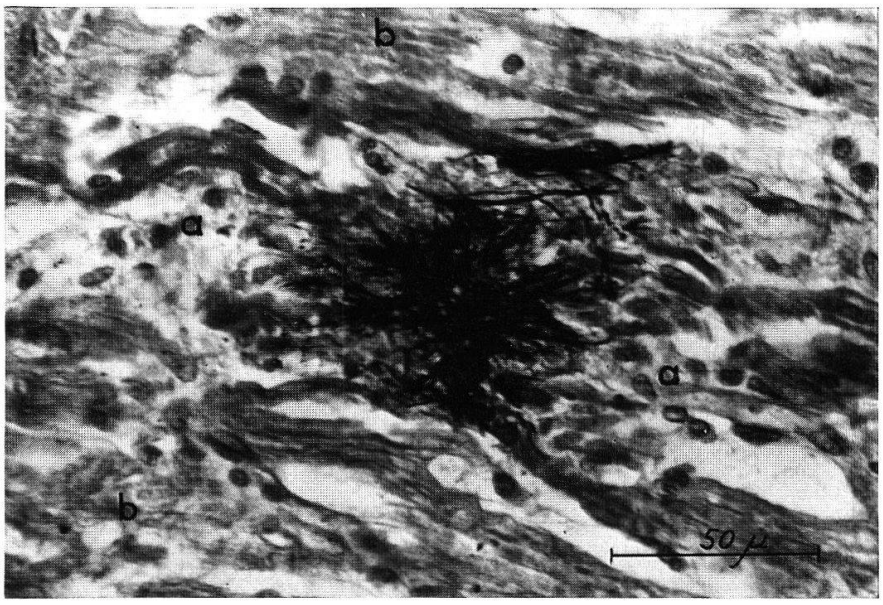

Abb. 4. Uratablagerung im Myocard. Die Muskelfasern sind an solchen Stellen weitgehend deformiert und es kommt noch zu einer zellulären Abwehrreaktion (Histamin-Silbernitrat-Methode). a: Abwehrzellen. b: Herzmuskelfasern.

Die zelluläre Abwehr scheint im Vergleich zu den übrigen Organen im Myocard am auffälligsten zu sein (Abb. 4).

Leber

In Schnitten, die der Histamin-Silbermethode unterworfen wurden, sind bei makroskopischer Betrachtung nicht immer schwarze Stellen zu erkennen. Das mikroskopische Bild zeigt dagegen sehr deutlich, in welch großer Anzahl sich die Uratablagerungen im Lebergewebe vorfinden. Im allgemeinen handelt es sich dabei um mehr oder weniger gleichmäßig über das ganze Leberparenchym verteilte, kleine Uratinseln, die fast immer sehr klare, strahlige Anordnung zeigen. Auch bei diesen kleinen Uratanhäufungen zeigt sich, daß im Zentrum der Kristallnadeln jeweils eine Eiweißfibrille liegt, die vermutlich beim Wachstum der Kristalle zur Ausbildung gelangt. Die Kristallnadeln reichen oft über viele Zellen hinweg. Anscheinend kommt es nach und nach zu einer wahllosen Anlagerung von neuem Material an solchen Kristallisationspunkten, so daß auch größere «Rosetten» von Uraten entstehen können (Abb. 5). Verglichen mit der Niere sind solche Stellen aber ausgesprochen selten und erreichen nie dieselbe Größe. In Präparaten, die von mit «Susa»- bzw. Formol fixiertem Material angefertigt wurden, waren die Uratdepots aufgelöst. Es zeigte sich aber, daß die im Zentrum der Kristallnadeln gelegenen Eiweißfäden erhalten bleiben und eine teilweise gut sichtbare, radiäre

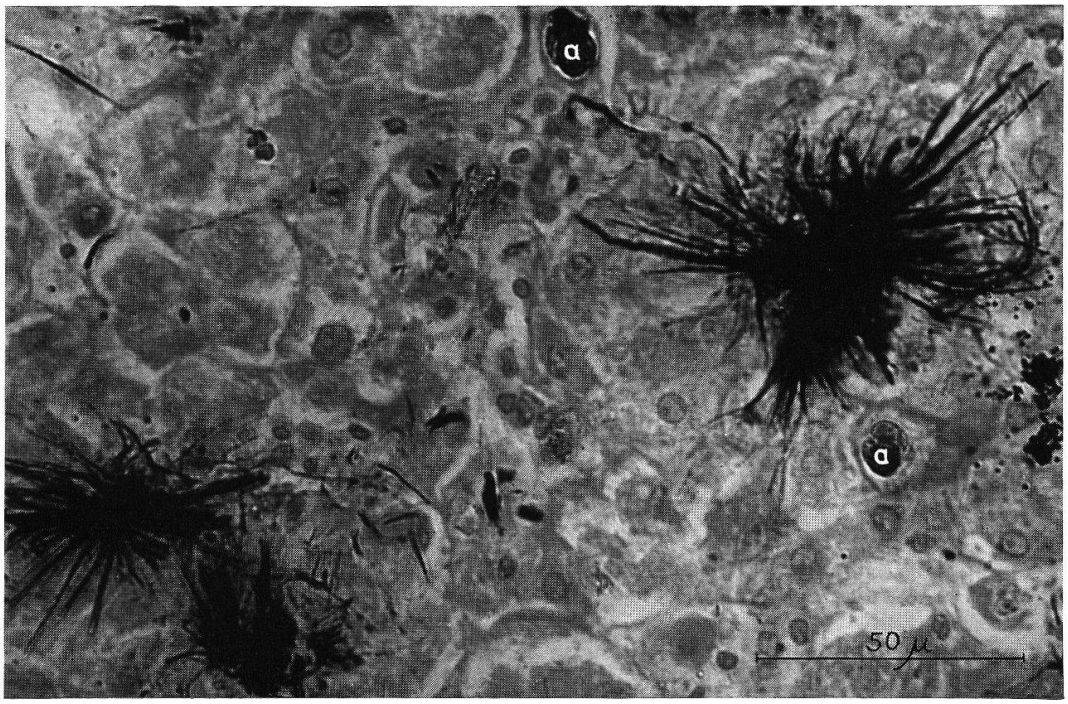

Abb. 5. Leberschnitt nach Histamin-Silbernitrat-Behandlung. Dargestellt sind zwei größere Uratrosetten. Am Bildrand rechts auch noch Urat in Form kleiner Kügelchen. Die zwei Pigment-gefüllten Zellen (a) sind bei dieser Vergrößerung deutlich zu unterscheiden.

Streifung erkennen lassen (Abb. 6). Weiter zeigen solche Präparate aber auch, daß das ganze Areal des ursprünglichen Urattophus nur noch mit pyknotischen Kernen und Zelltrümmern angefüllt ist, wobei man alle Stadien der Nekrobiose beobachten kann, und daß sich peripher, am Übergang zum Lebergewebe, teilweise Riesenzellen anlagern. — Das übrige Lebergewebe zeigt in seiner Gesamtheit kaum mehr einen Anklang an normales Parenchym, sondern es besteht aus mehr oder weniger isoliert liegenden, einzelnen Zellen oder Zellgruppen, so daß man annehmen kann, daß die Funktion der Leber ganz erheblich gestört gewesen sein mußte. An einzelnen Stellen ist aber auch noch die Zentralvene mit den radiär gestellten Leberbalken erhalten. Viele Zellen haben Melanin bzw. Gallenpigment eingelagert; doch ist dies eine Erscheinung, wie sie für die Reptilien und Amphibien als charakteristisch und physiologisch zu bezeichnen ist.

Niere

Die Uratdepots sind in der Niere am auffälligsten (Abb. 7). Auf histologischen Präparaten können schon makroskopisch deutliche schwarze Areale wahrgenommen werden. Im mikroskopischen Bild zeigt sich dabei, daß solche Bezirke mit ganz kleinen

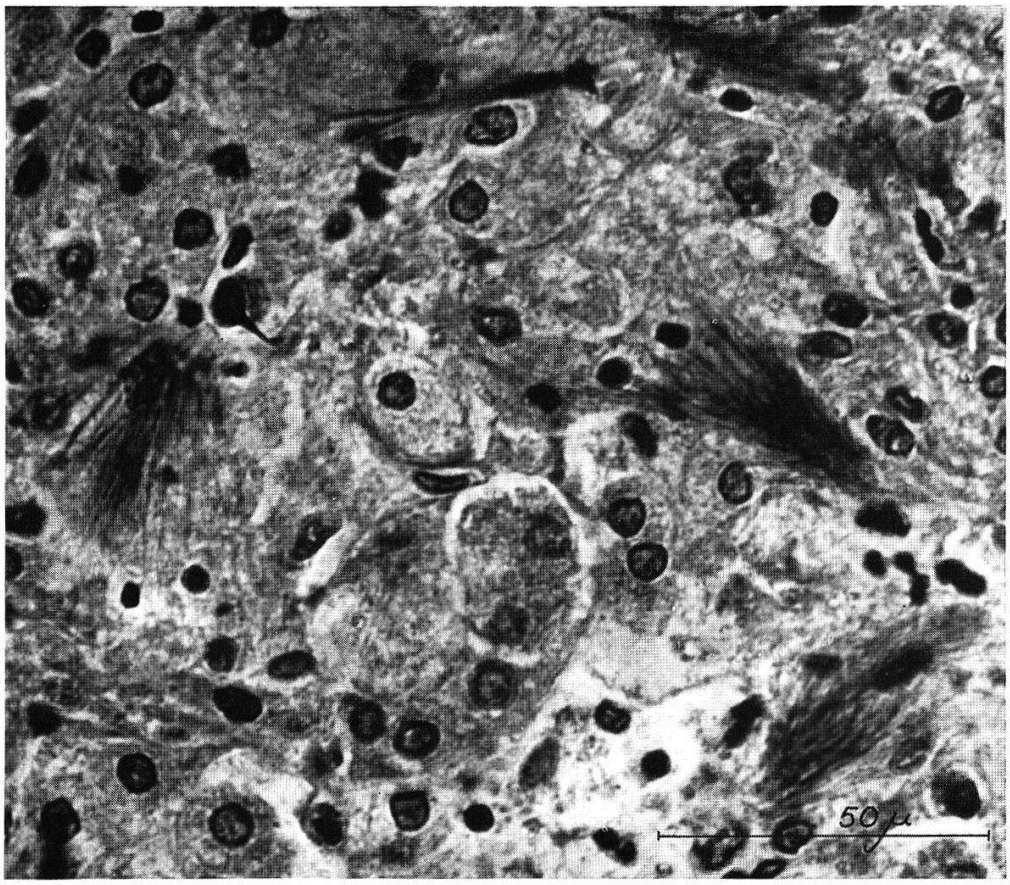

Abb. 6. Leberschnitt nach «Susa»-Fixierung. Die Urate sind herausgelöst, aber die dichten Bündel von Eiweißfibrillen sind erhalten geblieben.

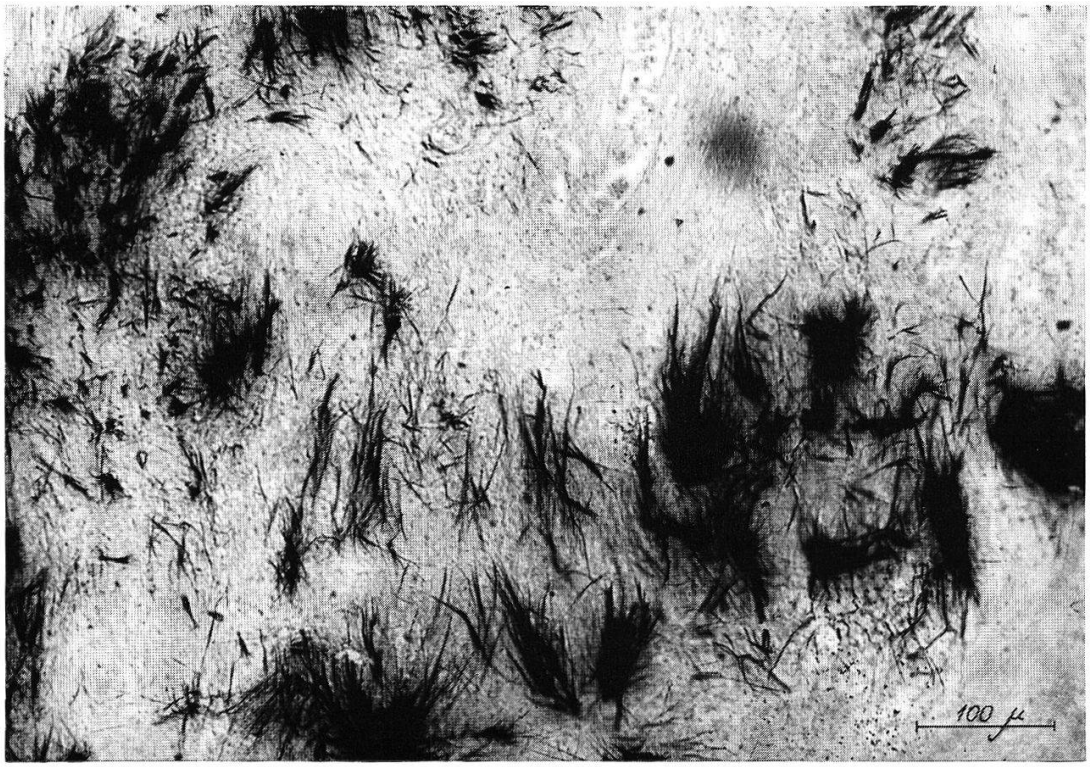

Abb. 7. Schnitt durch die Niere nach Behandlung mit Histamin-Silbernitrat. Vom eigentlichen Nierengewebe ist in solchen Bezirken nichts mehr zu erkennen. Das Interstitium ist gewuchert, um die in allen Größen ausgefällten Urate abzuschirmen. Am Bildrand rechts unten Urate auch in Form kleiner Kügelchen.

sternförmigen Uratablagerungen, wie sie für die Leber typisch waren, hier praktisch nicht mehr auftreten. Dafür sind oft riesig große Rosetten von Uraten entstanden, die 1—2 mm erreichen können. Auch hier ist das Wachstum ohne Rücksicht auf Organstrukturen vor sich gegangen. In der Umgebung solcher Uratanhäufungen ist das interstitielle Gewebe zwischen den Tubuli stark vermehrt. Obwohl der Bau dieser Gebilde mit denen bei den anderen Organen besprochenen übereinstimmt, läßt sich doch hier kein so klarer Aufbau mehr erkennen, da durch sekundäre Anlagerungen besonders das Zentrum zu einer dichten Anhäufung des Materials geführt hat und jeweils zu einem auffälligen Tophus führt.

Die Glomeruli selbst sind stets frei von Urateinlagerungen; dagegen findet sich im Epithel der Tubuli contorti, allerdings auf bestimmte Bezirke beschränkt, noch eine andere Form der Harnsäure. Die Zellen dieser Tubuli enthalten mehr oder weniger zahlreich geschwärzte Kügelchen. Ein Zusammenhang dieser Form der Ablagerung mit der sternförmigen Art scheint nicht zu bestehen. Auch in der Leber treten sie neben den nadelförmigen Uraten auf (Abb. 8). — Manche Tubuli sind stark erweitert und völlig nekrotisch geworden. Der Gang ist dabei mit einer granulierten Anhäufung von Uraten ausgefüllt. Nach außen findet meist eine bindegewebige Abkapselung solcher Kanäle statt. Diese nur

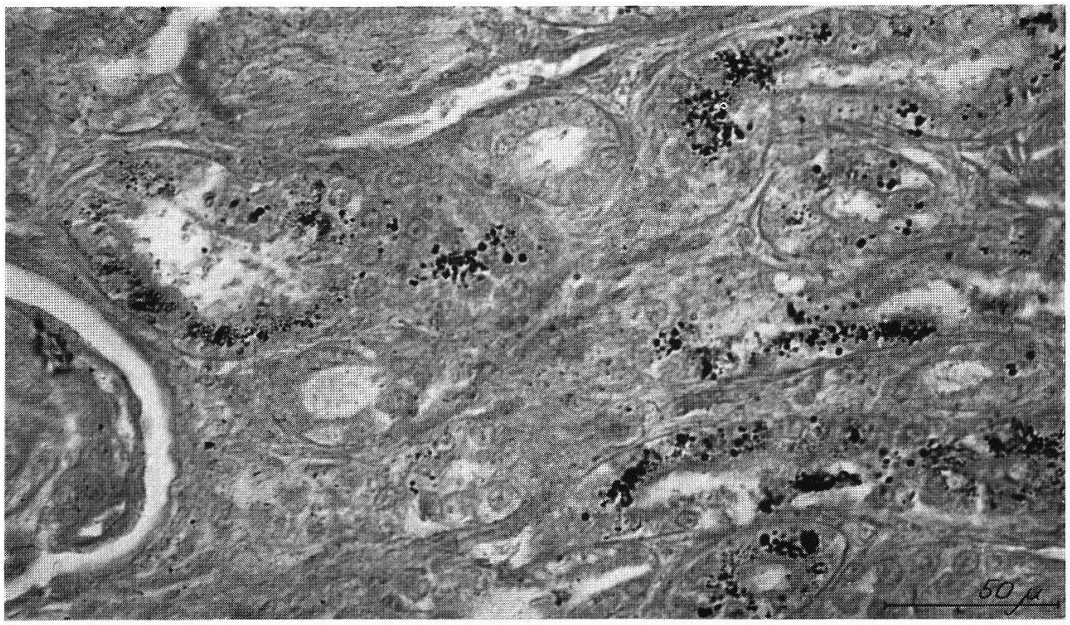

Abb. 8. Nierenschnitt nach Histamin-Silbernitrat-Behandlung im Bereich der Glomeruli. Die Zellen der Tubuli contorti sind dicht mit Uratkügelchen gefüllt. Das Lumen der Kanäle ist dagegen leer. Links am Bildrand ein Glomerulus mit der selten beobachteten geringen Urateinlagerung. Die Bowman'sche Kapsel ist nur unwesentlich verdickt.

mikroskopisch erkennbaren Strukturen dürften einen gleitenden Übergang haben, um schließlich im Ureter zu einer makroskopisch sichtbaren körnigen Masse zu führen, die diesen Kanal völlig verstopft, so daß eine Passage unmöglich erscheint (Abb. 2). — Bei «Susa»-Präparaten gehen vom Zentrum, ähnlich wie in der Leber, radiär angeordnete Eiweißfäden aus. Das histologische Bild der Niere erscheint trotz den wesentlich größeren Uratanhäufungen nicht so weitgehend verändert, wie das bei der Leber der Fall ist, da hier jeweils nur einzelne Bezirke betroffen sind, die Leber aber ganz allgemein alteriert erscheint. Durch das ständige Wachstum der Uratdepots werden allerdings in der Umgebung solcher Zentren große Teile des Nierengewebes zerstört (Abb. 7). Man findet weitgehend nekrotisch gewordene Bezirke. Die erhalten gebliebenen Tubuli zeigen aber in ihrem Lumen gar keine oder nur ganz geringfügige Mengen nicht abgeführter Exkrete.

Fettgewebe

Überraschenderweise findet sich auch im Fettgewebe mit seinem relativ langsamen Stoffwechsel Harnsäure eingelagert, und zwar in den feinen Bindegewebssepten, die keine Fetteinlagerung aufweisen, und seltener im Cytoplasma der Fettzellen, jedoch

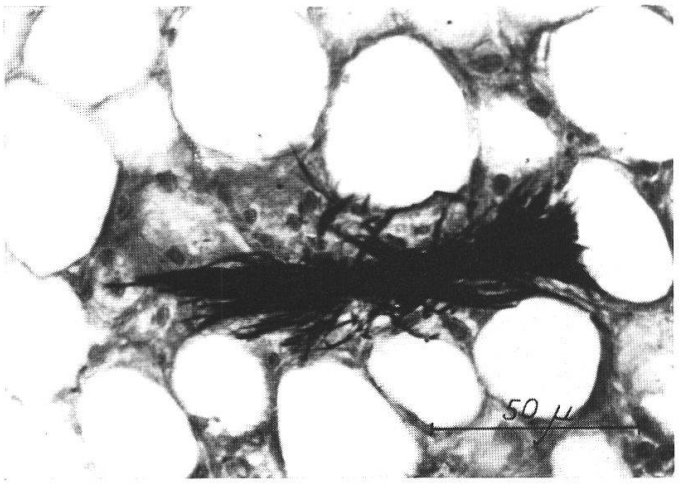

Abb. 9. Schnitt durch Fettgewebe nach Histamin-Silbernitrat-Behandlung. Auch hier finden sich Urate im Cytoplasma.

nicht in den eigentlichen Fetttröpfchen mit Ausnahme einzelner, feiner, in das Fett hinein auskristallisierter Nadeln. Der Ursprung solcher Kristalle liegt aber ebenfalls im Plasma der zugehörigen Zelle (Abb. 9).

Diskussion.

Die Einlagerung von Harnsäure, wohl meist in Form von harnsauren Salzen (Mononatriumurat), in den Gelenken und Geweben ist eine bis heute noch ursächlich weitgehend ungeklärte Erscheinung, die vorwiegend beim Menschen, aber auch bei Vögeln zur Beobachtung gelangte. Daß Fälle von Gicht bei Säugetieren so gut wie nicht gefunden werden, beruht wohl auf der Fähigkeit der meisten Arten, die Harnsäure umzubauen und in dieser Form auszuscheiden.

Die Gruppe der Uricoteliker, Mensch, anthropoide Affen und der Dalmatiner-Hund sowie in begrenztem Umfang auch Pferd, Rind und Meerschweinchen, bauen dagegen das Endprodukt «Harnsäure» nicht weiter um, sondern scheiden es in dieser Form aus. Im Gegensatz dazu stehen die übrigen Säugetiere, wo Harnsäure ohnedies nur intermediär auftritt und meist, wie besonders bei Nagern und Fleischfressern, in Allantoin umgebaut wird, also von vornherein die Möglichkeiten zur Ablagerung in Form von Uraten wesentlich verringert wird (Zipf, 1954). Aus ähnlichem Grund dürfte auch bei Amphibien «Gicht» nicht zur Beobachtung gelangen, weil hier das Endprodukt des Purin- und N-Stoffwechsels ebenfalls Allantoin bzw. Guanin ist.

Eigenartigerweise erwähnt Hill (1953) bei einem Aalmolch, *Amphiuma means (Amphibia, Urodela),* als Todesursache einen gestörten Purinstoffwechsel mit Ablagerungen von Uraten in der Niere und den Gelenkkapseln. Inwieweit es sich hier tatsächlich um Urate oder aber um andere Purinkörper gehandelt haben könnte, geht aus der Mitteilung nicht hervor. Es scheint jedoch, daß die Diagnose nur nach dem Augenschein vorgenommen wurde, eine evtl. Verwechslung z. B. mit Guanin-Depots also möglich war. Bei einem gestörten Purinstoffwechsel kann es sogar beim Säugetier zu einer Ablagerung von Guanin kommen. Bekannt geworden ist die äußerst selten auftretende Guanin-Gicht der Schweine (Stünzi, 1958), so daß bei Amphibien, wo ohnedies Guanin im Stoffwechsel als Endprodukt auftritt, eine Ablagerung dieser in Wasser praktisch unlöslichen Substanz möglich erscheint. — Anders liegen die Verhältnisse bei den Sauropsiden, bei denen die Harnsäure das Endprodukt des Purin- und Eiweißstoffwechsels darstellt.

Nach Stetten (1959) führt das Ansteigen der Harnsäure bei den Uricotelikern, also besonders den Sauropsiden, über das Löslichkeitsverhältnis dieser Salze hinaus, zwangsläufig zur Ausfällung der Urate, gleichgültig ob dies von einer Überproduktion oder aber einer verminderten Ausscheidung herrührt. In ähnlicher Weise ist die von Rodnan (1959) und Adler (1959) ge-

äußerte Ansicht der «Austrocknung» des Körpers zu verstehen; auch dabei muß es zwangsläufig zur Ausfällung der harnsauren Salze, speziell bei einem Überangebot von Natrium, kommen. Dieses «trockene Aussehen» der ganzen Leibeshöhle und der Organe war auch bei den Panzerechsen vorhanden. Die Frage nach der Ursache des Wasserverlustes ist dadurch allerdings, besonders bei diesen wasserlebenden Tieren, nicht restlos geklärt, stellt aber vielleicht eine Folge zu kochsalzreicher Nahrung dar. Interessant sind in diesem Zusammenhang auch eigene Beobachtungen bei Insekten *(Blatta orientalis),* bei denen im Alter der Tiere fast der gesamte Fettkörper von Harnsäuresphaerolithen angefüllt ist. Experimentell läßt sich dieser Zustand nach Vernichtung der symbiontischen Bakterien aber auch bereits bei jüngeren Tieren erzielen. Anscheinend fehlt solchen Schaben die Uricase, um die Sphaerolithe wieder in Lösung zu bringen und mit Hilfe der Malpighischen Gefäße auszuscheiden. Auch solche Tiere haben bei der Eröffnung ein «trockenes Aussehen» (FRANK, 1955 und 1956). Man könnte mit einer gewissen Berechtigung auch in diesen Fällen von einer visceralen Gicht sprechen. Das Wesen dieser Erkrankung beim Menschen, nämlich der «Schmerz», und das oft anfallsweise Auftreten und die dadurch bedingte Bewegungsbehinderung ist aber zweifelsohne in allen Fällen sogenannter «visceraler Gicht» nicht vorhanden, so daß dieser Ausdruck nur dann seine allgemeine Berechtigung hätte, wenn man generell die Ablagerungen von Uraten damit bezeichnen würde.

Da die ausgeschiedene Harnsäure sowohl «endogener» Herkunft ist, also durch den Abbau von Zellkernen des eigenen Körpers entsteht, als auch «exogener» Natur ist, also von der zugeführten Nahrung stammt, kommt der Theorie einer übermäßigen Fleischnahrung als Ursache der Uratablagerungen sowie einer vorausgehenden Nierenentzündung mit vermehrtem Zellzerfall gewisse Berechtigung zu. Berücksichtigt man ferner, daß gerade in Zoologischen Gärten an Krokodile weitgehend Pferdefleisch verfüttert wird, also zumindest eine nicht adäquate Nahrung, so ist damit vielleicht eine teilweise Erklärung für das Auftreten von «Gicht» bei Krokodilen gegeben. Diese Tatsache trifft zumindest für das eine der beiden Tiere, *Tomistoma schlegelii,* zu, nicht aber für *Gavialis gangeticus,* der nach Auskunft der Pfleger ausschließmit seiner natürlichen Nahrung (Süßwasserfische) gefüttert worden war. Ob aber gerade Junggaviale nicht noch zusätzlich anderweitige Nahrung, speziell niedere Tiere, zu sich nehmen, ist bei diesen wenig untersuchten Panzerechsen nicht bekannt, würde aber gleichzeitig die ausschließliche Fischnahrung als nicht vollwertig charakterisieren.

Wenn auch bis heute keine eindeutige Meinung über die Entstehung der Gicht, besonders der visceralen Gicht, besteht, so scheint doch das Eiweißangebot zusammen mit evtl. Nierenschädigungen in ursächlichem Zusammenhang zu stehen. Experimentell sind bestimmte chemische Substanzen in der Lage, Gicht auszulösen, u. a auch Harnstoff. Es kommt also der immer wieder angeführten Tatsache, die auch durch einige Versuche belegt zu sein scheint (KIONKA [1900], SCHLOTTHAUER & BOLMAN [1934a und b], GRZIMEK [1944]), daß Pferdefleisch bei Vögeln Gicht auszulösen vermöge, gewisse Bedeutung, wahrscheinlich auch für die Reptilien, zu. Im Gegensatz dazu steht allerdings die Ansicht von FRITZSCHE & GERRIETS (1962), die einen Einfluß zu eiweißreicher einseitiger Nahrung nicht als ursächlich für die Gicht ansehen, dagegen einem hohen Natriumchlorid-Gehalt der Nahrung nach RINDFLEISCH-SEYFARTH (1950) ebenso wie einem Vitamin-A-Mangel, der eine primäre, degenerative Schädigung der Nierenepithelien bedingt (KÖHLER, 1958), größere Bedeutung zuschreiben.

Inwieweit allerdings Erkältungskrankheiten bei diesen tropischen Tieren und damit evtl. weiter zurückliegende Nierenerkrankungen als ursächlich mit hinzukommen, muß vorläufig dahingestellt bleiben. Das Ansteigen der akuten Gichtfälle beim Geflügel in den Wintermonaten (SILLER, 1959) hängt wohl sicher mit Nierenentzündungen zusammen.

Berücksichtigt man ferner die meist enge Haltung der Krokodile in den Zoologischen Gärten, die die Tiere praktisch zur Bewegungslosigkeit verurteilt, so mag ein Zusammenwirken all dieser Faktoren vielleicht als Ursache der Uratablagerungen in Betracht zu ziehen sein. So lebt z. B. der Ganges Gavial in seiner indischen Heimat in tiefen, schnellfließenden Gewässern, eine Tatsache, die in krassem Gegensatz zu der Haltung in einem üblichen Terrarium steht. Nicht erklärt wird durch alle diese Faktoren aber das Fehlen solcher Erscheinungen bei den übrigen Krokodilen, die teilweise sogar denselben Arten angehören. Es dürfte vielleicht noch zusätzlich eine individuelle Disposition hinzukommen, wie man sie auch in den Fällen humaner Gicht annimmt.

Die wenigen Untersuchungen, die über «Gicht» bei Reptilien berichten, gehen bis auf PAGENSTECHER (1863/64) zurück. Er beobachtete bereits Urate in den Gelenken und der Muskulatur bei einem *Caiman crocodylus* (Linnaeus, 1758). HAMERTON (1933) beobachtete Urate sowohl in der Niere und dem Pericard als auch in den Gelenken der Extremitäten bei einem *Crocodylus acutus*. APPLEBY & SILLER beschrieben 1960 Einlagerungen von Uraten im Epicard eines Alligators unbekannter Art in Form kleiner weißer Flecken. HAMERTON (1932, 1933, 1939) erwähnt Nephritis

zusammen mit gichtigen Ablagerungen in einem Sektionsbericht aus dem Zoo London bei 3 Tejus (2 *Tupinambis nigropunctatus* und 1 *T. teguixin*). Während bei *T. teguixin* sich anscheinend die Depots auf die Niere bzw. die Sehnen und Fascien der Gelenke von Zehen und Beinen beschränkten, fanden sich bei den 2 *T. nigropunctatus* die Urate noch zusätzlich auf dem Pericard bzw. der Leberkapsel. Da bei den erwähnten Reptilien sowohl als auch bei den von ihm untersuchten Vögeln (Papageien u. a.) auch jeweils der Ureter mit Uraten prall gefüllt fand, prägte er dafür den Ausdruck der «renal constipation». Diese Blockade des Ureters war auch für das hier näher beschriebene Tier *(Tomistoma schlegelii)* charakteristisch, so daß wahrscheinlich diese Verstopfung die primäre Erscheinung zumindest der Visceralgicht darstellt. Schon lange ist ja bekannt, daß man experimentell durch Unterbindung des Ureters bei Vögeln und Schlangen Gicht auslösen kann (vgl. dazu KIONKA, 1900), so daß auch der Verstopfung des Ureters mit Uraten sehr rasch eine allgemeine Anhäufung im übrigen Körper folgen dürfte.

Sowohl HAMERTON als auch APPLEBY & SILLER (1960) erwähnen bei einem Teil ihrer Tiere Ablagerungen von Uraten in den Nierenkanälchen, jedoch nicht in den übrigen Organen, auch nicht im Herzmuskel des Alligators, obwohl im Epicard kalkig weiße Auflagerungen von Uraten in einzelnen Flecken vorhanden waren. Da anscheinend auch für die Reptilien zutrifft, was für Hühner charakteristisch zu sein scheint, daß nämlich das Herz (Epicard) die stärksten Einlagerungen von Urat zeigt, läßt vermuten, daß der von APPLEBY & SILLER (1960) untersuchte *Alligator spec.* kein besonders krasser Fall gewesen sein dürfte; jedenfalls ist für *Tomistoma* die von SILLER (1959) für Hühner ausgesprochene Tatsache «in very advanced cases the heart is no longer visible below the white dense mass of urate . . .» voll gültig, wie auch aus der Abb. 1 ersichtlich ist. — Die Ablagerung der Urate im Epicard von *Tomistoma* erfolgt wie bei den Hühnern in parallel gelagerten Kristallnadeln. — Die weiteren bisher bekanntgewordenen Fälle von Uratanhäufungen in Gelenken und inneren Organen umfassen nur wenige Arten: FOX (1925) wies Uratablagerungen auf serösen Häuten bei einer Echse nach, HILL (1954/55) erwähnt ebenfalls Uratansammlungen bei Vögeln und Reptilien aus dem Zoo London. Neuerdings konnten SOERENSEN u. Mitarb. (1962/63) bei einer Schlange, *Crotalus durissus terrificus,* aus dem Serpentarium des Instituts Butantan in Brasilien ebenfalls große Uratdepots feststellen. Während bei den meisten untersuchten Reptilien auch die Gelenkform häufig zu sein scheint (HAMERTON), konnte SILLER (1959) bei allen 35 Hühnern

(5,5% der Todesfälle bei Rebhuhnfarbigen Italienern) keine Arthritis urica feststellen. Vielleicht sind davon mehr Fleischfresser als Körner- und Weichfresser betroffen. FOX (1923) konnte jedenfalls bei Reihern beide Arten nebeneinander beobachten; allerdings weisen FRITZSCHE & GERRIETS (1962) darauf hin, daß auch beim Geflügel die Gelenkgicht unter erheblicher Verdickung der Gelenke auftrete. Die besonders bei *Gavialis* beobachtete Ödembildung, wie sie auch von HAMPERL (1960) für die humane Arthritis urica beschrieben wurde, wird dagegen beim Geflügel nicht erwähnt.

Bei dem hier genauer untersuchten Fall *(Tomistoma schlegelii)* überwog die Eingeweidegicht; ein Unterschied zu dem makroskopischen Bild der Geflügelgicht war dabei nicht festzustellen. — Auch im histologischen Präparat waren viele Übereinstimmungen vorhanden. So fanden sich kleine Nekroseherde in der Leber, wobei dies jeweils der Ablagerungsort von Uraten war, die auch hier als einzelne Kristallnadeln oder aber in Form radiärer Bündel auftraten. Das Bild der Niere entsprach nicht vollkommen dem von SILLER beschriebenen bei Hühnern. Die zweifellos vorhandene Nephritis war wohl mehr als eine Glomerulonephritis ausgebildet; auch fanden sich Urate intratubulär nur in solchen Kanälen, die bereits restlos einer Nekrose verfallen waren und sich auf das Vielfache ausgedehnt hatten. Die Frage nach dem Ursprung der Uratdepots in der Niere, ob in den Tubuli oder interstitiell, ist auch hier nicht eindeutig zu beantworten. Wahrscheinlich kommt der Ansicht von TALBOTT (1943), der auch SILLER (1959) bedingt zustimmt, daß beide Bildungsorte in Betracht zu ziehen seien, die größte Wahrscheinlichkeit zu.

So häufig die Uratablagerungen beim Geflügel, speziell bei Farmgeflügel, zur Beobachtung gelangten, so selten sind doch die Berichte von Reptilien. Sicher wurden dabei viele Fälle nicht wissenschaftlich untersucht, da die Erscheinungen nur von den Tierhaltern festgestellt wurden. So schreibt PAULER (1963), daß Gicht bei Leguanen unter Liebhabern gefürchtet sei, doch läßt sich in der Literatur keine Bearbeitung finden.

Die Bedeutung solcher vergleichenden Betrachtungen liegt auf der Hand, und die hier vorgelegte Untersuchung erbringt erstmals den Nachweis, daß die Uratablagerung bei den Reptilien in genau derselben Art und Weise erfolgen kann, wie sie als charakteristisch für die Vögel anzusehen ist.

Literatur.

ADLER (1959). Diskussionsbemerkung zu SILLER, W. G.

APPLEBY, E. C. & SILLER, W. G. (1960). Some cases of gout in reptiles. — J. Path. Bact. *80,* 427-430

FOX, H. (1923). Disease in captive wild mammals and birds. — Philadelphia, London, Chicago: J. B. Lippincott Comp.

FOX, H. (1925). Report of the Laboratory and Museum of Comparative Pathology of the Zoological Society of Philadelphia, S. 49 (zit. nach APPLEBY & SILLER)

FRANK, W. (1955). Einwirkung verschiedener Antibiotica auf die Symbionten der Küchenschabe *Blatta orientalis* L. und die dadurch bedingten Veränderungen am Wirtstier. — Verh. deutsch. Zool. Ges. *18,* 381-388

FRANK, W. (1956). Entfernung der intrazellulären Symbionten der Küchenschabe (*Periplaneta orientalis* L.) durch Einwirkung verschiedener Antibiotica, unter besonderer Berücksichtigung der Veränderungen am Wirtstier und an den Bakterien. — Z. Morph. Ökol. Tiere *44,* 329-366

FRITZSCHE, K. & GERRIETS, E. (1962). Geflügelkrankheiten. 2. Aufl. — Berlin, Hamburg: P. Parey

GRZIMEK, B. (1944). Krankes Geflügel. — Berlin: Pfennigstorff

HAMERTON, A. E. (1932). Report on the Deaths occurring in the Society's Gardens during the Year 1931. — Proc. Zool. Soc. London 613-638

HAMERTON, A. E. (1933). Report on Deaths occurring in the Society's Gardens during the Year 1932. — Proc. Zool. Soc. London 451-482

HAMERTON, A. E. (1939). Review of Mortality Rates and Report on the Deaths occurring in the Society's Gardens during the Year 1938. — Proc. Zool. Soc. London *109,* Serie B/281-327

HAMPERL, H. (1960). Lehrbuch der allgemeinen Pathologie und der pathologischen Anatomie. 25. Aufl. — Berlin: Springer Verlag

HILL, W. C. O. (1953). Report of the Society's Prosector for the Year 1952. — Proc. Zool. Soc. London *123,* 227-251

HILL, W. C. O. (1954-55). Report of the Society's Prosector for the year 1953. — Proc. Zool. Soc. London *124,* 303-311

KIONKA, H. (1900). Entstehung und Wesen der Vogelgicht und ihre Beziehungen zur Arthritis urica des Menschen. — Arch. exp. Path. Pharmakol. *44,* 186-206

KLINGELHÖFER, W. (1959). Terrarienkunde Band 4: Schlangen, Schildkröten, Panzerechsen, Reptilienzucht. — Stuttgart: Alfred Kernen Verlag

KÖHLER, H. (1958). Krankheiten der Vögel, in: Pathologie der Laboratoriumstiere, Band II, Seite 598-714. — Berlin, Göttingen, Heidelberg: Springer Verlag

NIEBERLE & COHRS (1962). Lehrbuch der speziellen pathologischen Anatomie der Haustiere. Herausgegeben von P. COHRS. 4. Aufl. — Stuttgart: G. Fischer

PAGENSTECHER, H. A. (1862-65). Über Harnablagerungen bei *Alligator sclerops* und über Harnausscheidungen im allgemeinen. — Verh. naturhistor.-medizin. Vereins Heidelberg *3,* 129-133

PALLASKE, G. (1960). Pathologische Histologie. 2. Aufl. — Jena: Gustav Fischer

PAULER, J. (1963). Pinki, der Leguan. — Die Aquarien- und Terrarien-Zeitschrift *16,* 246-249

PEARSE, A. G. E. (1960). Histochemistry, Theoretical and Applied. — London: J. u. A. Churchill

RINDFLEISCH-SEYFARTH, M. (1950). Die Kochsalzfrage in der Geflügelpraxis. — Tierärztl. Umschau *5,* 284

RODNAN (1959). Diskussionsbemerkung zu SILLER, W. G.

ROMEIS, B. (1948). Mikroskopische Technik. — München: R. Oldenbourg-Verlag

RUST, H. T. (1937). Panzerechsen. — Taschenkalender der Aquarien- und Terrarienfreunde 153-191

SCHLOTTHAUER, C. F. & BOLMAN, J. L. (1934 a). Experimental gout in turkeys. — Proc. Staff. Meet. Mayo Clin. (Ref. Nutr. abstr. 4/3) *9,* 560-561

SCHLOTTHAUER, C. F. & BOLMAN, J. L. (1934 b). Spontaneous gout in turkeys. — J. Amer. vet. med. Ass. *85,* 98-103

SILLER, W. G. (1959). Avian Nephritis and Visceral Gout. — Lab. Invest. *8,* 1319-1357

SMITH, M. A. (1931). Fauna of British India, including Ceylon and Burma: *Reptilia* and *Amphibia.* Vol. 1 *Luricata, Testudines.* — London: Taylor and Francis

SOERENSEN, BRUNO; JANDYRA PLANET DO AMARAL; HELIO E. BELLUOMINI; ADAYR M. SALIBA; HENRIQUE SAMPAIO CORREA & ALPHONSE R. HOGE (1962). Gota úrica visceral em serpentes: Crotalus durissus terrificus (Laurenti, 1768). — Arq. Inst. Biol. (São Paulo) *29,* 271-276 (English summ.)

STETTEN (1959). Diskussionsbemerkung zu SILLER, W. G.

STÜNZI, H. (1958). Knochen und Gelenke in: Pathologie der Laboratoriumstiere, Band I, Seite 554-576. — Berlin, Göttingen, Heidelberg: Springer Verlag Verlag

TALBOTT, J. H. (1943). Gout. In: Oxford Medicine (ed. by H. A. CHRISTIAN), Vol. IV, 1 S. 79-130 (zit. nach SILLER)

ZIPF, K. (1954). Der Stoffwechsel der Purine und Pyrimidine in: «Physiologische Chemie» von B. FLASCHENTRÄGER & B. LEHNARTZ, Bd. II/1 b. — Berlin: Springer Verlag

Résumé.

Deux cas de dépôts d'urate chez les crocodiles *(Tomistoma schlegelii* et *Gavialis gangeticus)* dans les articulations, sur les membranes séreuses et dans les organes interieurs (cœur, poumons, foie, rein, rate, pancréas) ont été examinés de près. On a pu prouver que la forme viscérale de la goutte de ces crocodiles est identique à celle, déjà connue, de la volaille. Il semble être certain que la forme viscérale est beaucoup plus prononcée que la forme articulaire.

Une nourriture inadéquate peut être la cause de la maladie, au moins dans l'un des cas. La surface relativement étroite des terrariums, qui implique une immobilité à peu près complète des animaux, ainsi que les refroidissements probables du début de la captivité, peuvent être les causes de la maladie.

Summary.

A comprehensive study of gout in two crocodiles *(Tomistoma schlegelii* and *Gavialis gangeticus)*—with uratic depositions in joints, inner organs (heart, lungs, liver, kidney, spleen, pancreas) and on serous tissues—revealed a close correlation of the visceral form with the manifestations of gout known from poultry. In the reptiles, the viscera were far more affected than the joints.

In one case only, the deposition of urate seemed to be due to inadequate feeding. Other causative factors to be considered are possible undercooling and the keeping conditions in a terrarium with its limited space, rendering the animals more or less motionless.